Aus der Universitäts-Hautklinik Bonn.
Direktor: Professor Dr. Otto Grütz.

Beiträge zur Klinik der sekundären exfoliativen Erythrodermie.

Inaugural-Dissertation

zur

Erlangung der Doktorwürde

der

Hohen Medizinischen Fakultät

der

Rheinischen Friedrich-Wilhelms-Universität zu Bonn.

Vorgelegt am 2. November 1936

von

Werner Rauen
aus Hilden (Rhein).

Druck von H. Trapp, Bonn, Stiftsgasse 11 / 1936.

Gedruckt mit Genehmigung der Medizinischen Fakultät
der Universität Bonn.

Referent: Professor Dr. Grütz.

R. UNIV.
BIBLIOTHEEK
LEIDEN

Meiner lieben Mutter!

Digitized by the Internet Archive
in 2026

https://archive.org/details/IA41546416_0040

Im Vordergrunde des Krankheitsbildes der Erythrodermie, bei der es sich um eine meist schwere Entzündung der Haut handelt, stehen drei bedeutsame Symptome:

1. flammende Rötung der Haut (Erythrodermia),
2. schuppige Abhebung der Epidermis (Erythrodermia exfoliativa),
3. Ausbreitung des Krankheitsprozesses über die gesamte Hautoberfläche (Erythrodermia exfoliativa generalisata).

Andere Hautveränderungen wie Nässen, Blasenbildung, Exkoreationen können wohl vorhanden sein, beeinflussen das Gesamtbild aber nicht entscheidend. Ein weiteres stets vorhandenes Symptom, das sich, besonders bei bestimmten Erythrodermieformen zum qualvollsten entwickeln kann, ist mehr oder weniger starker Juckreiz.

Dieser kurz umrissene Begriff stellt ein Syndrom dar, das nach Darier möglicherweise als anaphylaktische Reaktion der Haut auf verschiedenste innere und äußere Reize zu bewerten ist. Es kann den ätiologisch verschiedensten Krankheiten sich beigesellen, und gerade diese Vielgestaltigkeit macht eine präzise klinische Definition außerordentlich schwer.

Die erste Beschreibung einer chronischen mit universeller Hautrötung und Abschuppung verlaufenden Hautaffektion findet sich um 1850 bei Devergie, der sie als Pityriasis rubra ansprach. Jedoch scheint es sich der angeführten ausführlichen klinischen Beschreibung nach in einem Fall um Pemphigus, in einem zweiten um ein universelles Ekzem gehandelt zu haben. Die weiteren vor Hebra angeführten Fälle (Willan-Bateman (1820), Gibert, Rayer (1835), Alibert) sind, teils ihrer Ungenauigkeit, teils der unvollkommenen klinischen Beschreibung wegen, von noch geringerer Bedeutung. Bazin faßte alle zur Beobachtung gekommenen Fälle als „Herpétides exfoliatrices“ zusammen.

Erst Hebra machte mit der genauen Aufstellung eines im Jahre 1862 publizierten Krankheitsbildes, seiner Pityriasis rubra

(Hebrae) den ersten wirklich bedeutsamen Schritt zur Zusammenfassung der Erythrodermien. Der Beginn des nach ihm benannten Leidens wird seiner enormen Chronizität wegen selten beobachtet. Angeblich (Kaposi, Jadassohn) treten zunächst banale hyperämische rote Flecke auf, die kleienförmige oder kleinlamellöse Abschuppung zeigen. Typisch ist der langsame Verlauf; es dauert Monate bis Jahre, bis der ganze Organismus befallen ist. Ein wichtiges Diagnostikum anderen Affektionen gegenüber ist das vollständige Fehlen anderer Effloreszenzen zu Beginn der Erkrankung als der Hyperaemie mit Rötung und Schuppung; Haarausfall und Veränderungen der Nägel stellen sich erst spät ein. In den meisten Fällen (nach anderen Autoren immer) bilden sich Hautatrophien aus; das Gesicht wird maskenartig starr. Nach Hebra ist der Ausgang immer letal; und zwar erfolgt der Exitus unter zunehmendem Marasmus oder an interkurrenten Erkrankungen.

Der Ausbau der Gruppe, zu der Hebra den Grundstock legte, erfolgte aber erst später, und zwar kam die erste wesentliche Bereicherung aus England, wo Wilson einen neuen Krankheitstypus aufstellte. Es handelt sich um eine mit stets fieberhaftem Beginn auftretende Erythrodermie, deren erstes Symptom häufig ein Primärherd ist, der sich bei der subakuten Form in einigen Tagen, bei der chronischen in Wochen über die ganze Haut ausbreitet. Die Schuppung ist reichlich, gewöhnlich großlamellös. Frühzeitiger Haarausfall und Nagelverlust sowie die Dauer (3—12 Monate) erlauben die Differentialdiagnose gegenüber Pityriasis rubra Hebrae. Die Prognose ist wegen der Gefahr der Sekundärinfektion und der oft frühzeitig einsetzenden Kachexie dubiös.

Der nächste bedeutsame Beitrag zur Kenntnis der exfoliativen Erythrodermien (Besnier prägte diese Bezeichnung) kam aus Frankreich, wo Ferréol auf der Union médicale (1876) einen Fall vorstellte, den er „Desquamation scarlatiniforme récidivante" betitelte und für dessen Lostrennung von den bisherigen Erythrodermien er in Besnier einen eifrigen Fürsprecher fand. Dieses mit Frösteln, Müdigkeit, Kopfschmerzen akut hoch fieberhaft beginnende Krankheitsbild dauert kaum drei Wochen. Charakteristisch ist Auftreten von kleinen, roten, juckenden Flecken, die

sich rapid vergrößern, zusammenfließen und zu universeller Rötung führen. Schon im Verlauf der ersten Wochen kommt es zu deutlich lamellöser Schuppung. Kopf und Körperhaare fallen aus, Nägel werden abgestoßen. Ausgang: gewöhnlich Heilung. Häufige Rezidive (Memmesheimer beobachtete bei einem Patienten 8) sprechen einwandfrei gegen Scharlach.

Diese Einteilung erfreute sich jedoch keiner allgemeinen Anerkennung; besonders amerikanische und englische Dermatologen wandten sich dagegen. Wohl hatten insbesondere die Engländer schon frühzeitig den Unterschied zwischen primären und sekundären exfoliierenden Dermatitiden hervorgehoben. Buchanan Baxter gab bereits 1879, Pye Smith 1881 sehr genaue Beiträge zur Charakteristik dieser Erkrankungen. Sie faßten jedoch die Pityriasis rubra Hebrae nicht mit Sicherheit als selbständige Erkrankung auf. Eigenartigerweise werden in England selbst bis in die jüngste Zeit hinein die Pityriasis rubra und die Dermatitis exfoliativa verwechselt.

Eine gewisse Vervollständigung erfuhr die Gruppe der primären Erythrodermien durch die von Savill beschriebene „Dermatite exfoliative épidémique" (die nach Legendre mit der Férreol'schen scarlatiniformen rezidivierenden Erythrodermie identisch ist) und die von Ritter von Rittershain angeführte Dermatitis exfoliativa Ritter, eine Staphylodermie. die sich bei Säuglingen zwischen der zweiten und fünften Woche entwickelt. Sie stellt eine dunkelrote, fleckige, ödematöse, stark vulnerable Hautveränderung dar, die bald große, gelblich-weiße, lamellöse Schuppenauflagerung zeigt. Die Epidermis ist leicht abhebbar; stellenweise, besonders um Mund- und Augenwinkel finden sich tiefe Rhagaden. Der Prozeß geht vom Gesicht aus auf den ganzen Körper über und führt in 50% der Fälle unter Säfteverlust, Sekundärinfektion, Diarrhoen, Lungenerscheinungen ad exitum.

Erst durch die Arbeiten Brocq's wurden die geschilderten Krankheitsbilder bekannter. Brocq trennte sie auf Vorschlag von Besnier scharf in primäre und sekundäre generalisierte, exfoliative Erythrodermien und teilte sie nach ihrem Verlauf in akute und chronische ein, indem er (nach seiner eigenen Meinung provisorische) Unterabteilungen hinzufügte.

Primäre Erythrodermien:

I. Haupttypus:
   a. die scarlatiniformen, desquamierenden und rezidivierenden Erythrodermien,
   b. die eigentliche subakute und chronische Dermatitis exfoliativa generalisata (Wilson Brocq'sche Krankheit).

II. Haupttypus:
   a. die Ritter von Ritterhain'sche Dermatite exfoliative des enfants à la mamelle,
   b. die Savill'sche Dermatite exfoliative épidémique.

III. Haupttypus:
   a. die Pityriasis rubra Hebrae.
      1. subakute benigne Form,
      2. chronische grave Form.
      3. (vielleicht) chronische benigne Form.

Zu dieser Brocq'schen Einteilung gehört noch die Erythrodermia desquamativa Leiner der Kinder, die sich durch entzündlich exsudative Vorgänge auszeichnet, begleitet von diffuser Exfoliation, Nagelanomalien und profusen Diarrhöen.

Sekundäre Erythrodermien:

1. Erythrodermien, die im Verlaufe einer Psoriasis, eines Ekzems, seborrhoischen Ekzems, Lichen ruber, Pemphigus, einer Pityriasis rubra pilaris, Neurodermatitis, Trichophytie, Mikrosporie und Scabies (Bloch, Popoff) auftreten können.
2. Erythrodermien, die bei leukämischen und aleukämischen Erkrankungen sowie bei Mykosis fungoides beobachtet werden.
3. Erythrodermien, die bei geschwächten, schon lange an einem Hautleiden erkrankten Personen erscheinen (dem Bazin'schen Typus der „Herpétides exfoliatives malignes" und dem Besnier'schen „Erythrodermies exfoliantes terminales ou cachectiques, pernicieuses, malignes" entsprechend).

Auch diese Einteilung (Brocq betont, daß er keine ätiologisch fest umrissenen Krankheitsbilder aufstelle, sondern zum Teil nur nach Dauer und Verlauf unterscheidbare) fand nur ge-

teilten Beifall. Einige Autoren, deren extremste Vertreter Jamieson und Crocker sind, bezeichnen alles, was Rötung und Schuppen aufweist, als Dermatitis exfoliativa. Andere gaben sich nur teilweise mit Brocq's Aufstellung zufrieden. Herxheimer und Hoffmann rechnen die Pityriasis rubra Hebrae als Toxituberkulid zu den sekundären, die Salvarsan- und andere toxische Erythrodermien zu den primären. Besonders Jadassohn weist darauf hin, daß die Brocq'sche Einteilung im allgemeinen in die deutsche Lehrbuchliteratur keinen Eingang gefunden hat. „Wir begnügen uns meist darauf hinzuweisen, daß die verschiedensten großen Dermatosen sich generalisieren, ihre charakteristischen Eigentümlichkeiten mehr oder weniger einbüßen und das Bild der exfoliativen Erythrodermie darbieten können". Wie Brocq meint er aber doch, daß es berechtigt sei, die Dermatitis exfoliativa subacuta und acuta als selbständige Krankheit dem akuten universellen Ekzem einerseits und der klinisch ziemlich scharf umrissenen Pityriasis rubra Hebrae andererseits gegenüberzustellen. Später hat sich auch Caspary und selbst Kaposi, der immer nachdrücklich auf die Schwierigkeit der Diagnose: exfoliative Erythrodermie hinwies, in dieser Frage weitgehend mit den Franzosen übereinstimmend ausgesprochen.

Sekundäre Erythrodermien.

Wie die Brocqsche Einteilung lehrt, können Erythrodermien sowohl im Anschluß an bekannte Dermatosen als auch im Verlauf innerer Erkrankungen auftreten. Betrachten wir zunächst die erste Gruppe, so stoßen wir gleich auf eine große Schwierigkeit. Bekanntlich vermögen die dort angeführten Dermatosen — es handelt sich in erster Linie um Ekzem, Psoriasis, seborrhoisches Ekzem, Pemphigus — zu generalisieren, d. h. es entsteht das Krankheitsbild des universellen Ekzems, der universellen Psoriasis usw. Handelt es sich bei dieser reinen Generalisierung des ursprünglichen Krankheitsbildes nun bereits um eine Erythrodermie, oder liegt eine zufällig einmal etwas ausgedehnter auftretende Dermatose vor? Die ältere französische Literatur (Darier) scheidet die letzteren Fälle als „erythrodermatische Dermatosen" scharf von den je nach

Dauer malignen oder benignen Herpetiden Bazin's beziehungsweise den episodischen Erythrodermien Besnier's. Die deutsche Auffassung hält es für unnötig, diesen Unterschied zu machen. Nach ihr genügt es zu wissen, daß sich die verschiedensten Dermatosen verallgemeinern können und dabei ihre Eigentümlichkeiten mehr oder weniger einbüßen. Mit Unrecht, gehört hinzugefügt, hat sich eine derartige Ansicht behaupten können, denn damit ist der Klarstellung des Wesens der Erythrodermien nicht gedient. Man sollte alle die Fälle, bei denen sich in der Mehrzahl Effloreszenzen der primären Dermatose vorfinden, als universelle Dermatosen ansprechen und sie ganz scharf denen gegenüberstellen, die vorwiegend die drei charakteristischen Merkmale der Erythrodermien zeigen und entweder keine oder nur geringfügige für bestimmte Dermatosen charakteristische Effloreszenzen aufweisen. Übrigens ist auch im allgemeinen das Krankheitsbild bei der echten Erythrodermie ein viel schwereres als bei den generalisierten Dermatosen. Wenn Jansen die erste Gruppe, für die er akute Entstehung, kurze Dauer, unvollständige Generalisierung und keine wesentliche Veränderung des Allgemeinbefindens annimmt, als benigne sekundäre Erythrodermie der zweiten malignen gegenüberstellt, so kann das nur eine nicht ganz befriedigende Zwischenlösung bedeuten. Vertreter der französischen Schule lösten die „erythrodermatischen Dermatosen" ab und versuchten eine Trennung der Erythrodermien in benigne und maligne in Anlehnung an die akuten und subakuten Formen der primären Erythrodermien. Wenn auch die scharfe Abgrenzung von den universellen Dermatosen sehr zu begrüßen ist, so scheint andererseits eine schon heute durchgeführte Trennung in benigne und maligne Formen noch verfrüht; ist doch in den meisten Fällen die Entscheidung überhaupt erst „post festum" zu treffen.

Eine zweite Frage von größter Wichtigkeit ist die, ob es sich bei der exfoliativen Erythrodermie um eine Umwandlung der ursprünglichen Dermatose handelt oder um ein selbständiges Leiden, das der Grundkrankheit gewissermaßen aufgepfropft ist. Die Beobachtung mancher Fälle spricht für die erste Annahme, insbesondere die Tatsache, daß sich fließende Übergänge zwischen generalisierten Dermatosen und echten Erythrodermien be-

obachten lassen. Nach Scholtz sprechen jedoch die Komplikationen der sekundären Erythrodermien: Furunkulose, Nierenschädigungen, hypostatische Pneumonie, Marasmus und Sepsis und weiter die Lymphdrüsenschwellungen, die hier häufig noch stärker sind als bei den primären Erythrodermien, dafür, daß es sich „um die Entwicklung einer durchaus selbständigen, den primären Erythrodermien ätiologisch und klinisch gleichartigen Hautveränderung auf dem Boden der ursprünglichen Dermatose handelt". Endgültiges läßt sich zur Zeit noch nicht darüber aussagen. Auch erschwert die doch verhältnismäßig seltene Beobachtung des Krankheitsbildes sowie seine große Variationsbreite die Untersuchung in dieser Richtung erheblich.

So sah Lancashire innerhalb von 10 Jahren unter 94000 Patienten seiner Klinik 42 Erythrodermien, die jährlich sehr verschieden auftraten. 1919 beobachtete er unter 8500 Patienten einen Fall; 1922 unter 9000 14 Fälle; 1926 unter 9500 wieder nur einen Fall. Zahlen über die relative Beteiligung nach primären und sekundären Erythrodermien gibt er leider nicht an; nach seiner Erfahrung sind die sekundären aber in der Mehrzahl. Männer werden häufiger befallen; das kritische Alter liegt für sie zwischen 50 und 60, für Frauen etwas früher. Pringle beobachtete 14 Fälle, deren Durchschnittsalter bei 43 Jahren lag. In 8 Fällen ließ sich keine vorhergehende Dermatose eruieren, in den anderen 4mal Psoriasis, einmal Ekzem und einmal seborrhoisches Ekzem. Memmesheimer fand in der Literatur der letzten 10 Jahre rund 200 Erythrodermien beschrieben, von denen 69 sekundäre darstellten. Der Prozentsatz der sekundären ist in dieser Zusammenstellung wahrscheinlich zu niedrig; bei genauer Beobachtung würden sich im weiteren Verlaufe manche doch noch als sekundäre entpuppen.

Als Beitrag zur Kasuistik der sekundären, exfoliativen Erythrodermien mögen die im folgenden beschriebenen teilweise selbst beobachteten Fälle dienen.

Fall 1, Maria W. 32 Jahre, Stenotypistin.

Familienanamnese: Vater mit 70 Jahren an Nierenleiden gestorben. Mutter mit 36 Jahren verunglückt. Von den 5 Geschwistern starb ein Bruder nach Kriegsverletzung angeblich an Schlaganfall, eine Schwester mit 24 Jahren

an Kehlkopftuberkulose; die weiteren Geschwister sind gesund. In der Familie keine besonderen Krankheiten, insbesondere keine Hautkrankheiten.

Eigene Anamnese: Die Patientin hatte angeblich keine Kinderkrankheiten; Menarche: 12 Jahre 28/3, o. B. 1918, 1921 und 1922 schwere Grippe, anschließend Otitis media und Gesichtserysipel, circa 6 Wochen später Auftreten eines seborrhoischen Ekzems am Hinterkopf. Nach 6wöchiger stationärer Behandlung mit Salicyl-Schwefel-Vaseline und leichter Röntgenbestrahlung wurde die Patientin gebessert entlassen. Später verschlimmerte sich das seborrhoische Ekzem und ging in Form eines Ausschlags von oben nach unten auf den ganzen Körper über, nur Hände und Füsse blieben frei. In Begleitung dieser Affektion trat starke, großlamellöse Abschuppung der gesamten Haut bei gutem Allgemeinbefinden auf. Der Untergrund der Schuppen näßt, die Haut ist diffus gerötet und infiltriert, an den Gelenkbeugen stärker gespannt und gerötet. Zwischen den Fingern umschriebene ekzematöse Herde; Nägel intakt; Kopfhaar stark gelichtet. Die Drüsen der Hals-, Achsel- und Leistengegend sind mehr oder weniger deutlich geschwollen; Blutbild weist geringe Leukocytose mit absoluter Lymphocytose (38%) auf; Pirquet (positiv). Im Anschluß an viermonatige Behandlung in der Bonner Universitätsklinik machte sie eine halbjährige Kur in Wörrishofen mit, die wesentliche Besserung brachte. 1929 erfolgte ein neuer Schub, der 14wöchentliche stationäre Behandlung erforderlich machte. Danach war sie bis 1932 ständig in ambulanter Behandlung. Eine allgemeine Furunkulose, in deren Verlauf ein Brustabszeß und ein Nierenabszeß auftrat, machte wieder Krankenhausaufnahme erforderlich. Seitdem wurde sie ununterbrochen stationär behandelt, bis am 18. April 1934 Überweisung in die Universitätsklinik erfolgte.

Schlaf: infolge Juckreizes zeitweise schlecht, Appetit: gut; Stuhlgang: starke Obstipation; Miktion: o. B.; Inf. ven. neg.

Allgemeiner Befund:

Mittelgroße Patientin in gutem Ernährungszustand, jedoch bei schlechten Kräften. Haut und sichtbare Schleimhäute sind gut durchblutet, keine allgemeinen Drüsenschwellungen, keine Struma. Kein Druck- oder Klopfschmerz des Kopfes, Pupillen nicht entrundet, reagieren prompt auf Licht und Konvergenz, keine Anisokorie, kein Nystagmus. Zunge feucht, leicht belegt, keine laterale Abweichung. Rachen o. B., linke Tonsille leicht vergrößert, Ober- und Unterkieferprothese. Thorax gut gewölbt; normale, beidseitig gleiche Atemexkursionen. Lunge: Grenzen an normaler Stelle, gut verschieblich, Perkussion ergibt über beiden Lungen normalen Klopfschall, Auskultation überall reines Vesikuläratmen. Herz: Grenzen nicht verbreitert, Töne rein, Aktion regelmäßig; Puls gut gefüllt, keine Differenz. Abdomen weich, gut eindrückbar, Leber und Milz nicht wesentlich vergrößert. In der Gallenblasengegend ca. hühnereigroße Resistenz, die bei tiefer Palpation sehr druckempfindlich ist. Etwas unterhalb der linken Nierengegend im Rücken ca. 12 cm. lange, reaktionslose, gut verheilte Operationsnarbe. Extremitäten frei beweglich; Reflexe gut auslösbar, keine Sensibilitätsstörungen,

Spezieller Befund:

Kopf, Gesicht, Hals, Rumpf und der größte Teil der Extremitäten sind stark diffus gerötet und mit lamellenartigen Schuppen bedeckt. Beim Abheben dieser flachen, dünnen Schüppchen sieht man typische punktförmige Blutungen. Am Rande der zusammenhängenden Rötung einzelne in ihrer Größe stark wechselnde gerötete Hautpartien, die gleichfalls mit Schuppen bedeckt sind. Hände und unteres Drittel der Arme und Unterschenkel zeigen nur verhältnismäßig wenig Effloreszenzen.

Vorläufige Therapie:

Collosulfanbad, Praecipitat-Perusalbe 5%; Patientin fühlt sich nach dem Bade wohler und frischer.

20. 4. 34: Die Schuppen sind schon teilweise, besonders im Gesicht, geschwunden. Patientin fühlt sich etwas wohler. Furunkelbildung an beiden Oberschenkeln, Gesäß und Flankengegend.

23. 4. 34: Collosulfanbad, Praezipitat-Perusalbe 5%; Schuppung läßt weiter nach; im Gesicht Rückgang der Rötung.

24. 4. 34: Beginnende Abszeßbildung in der linken seitlichen Bauchgegend; Temperatur 38,4°. Ichthyolverband.

25. 4. 34: Patientin fühlt sich elend; Ichthyolverband. Rotes Blutbild: o. B.; Leukopenie (2600); Jugl. 5%; Stabk. 17%; Segm. 31%; Eos. 1%; Lympho. 32%; Mono. 3%; Übergangsf. 11%.

26. 4. 34: Abszeß ist größer geworden; Temp, 39,4°. Der hinzugezogene Chirurg rät zur Eröffnung. Patientin wird zur Chirurgischen Klinik verlegt. Blutkultur: Staph. aur. haemolyticus.

11. 5. 34: Patientin klagt weiterhin über Jucken und starke Hautschuppung, nachdem sie am 10. 5. nach Ausheilung des inzidierten Abszesses rückverlegt wurde.

15. 6. 34: Der Hautbefund ist unverändert. Menses sistieren seit drei Monaten.

1. 8. 34: Haut: Status idem. Allgemeinbefinden o. B.

1. 9. 34: Ein Abszeß, der sich in der rechten Hüfte gebildet hatte, sezerniert nach Spaltung reichlich Eiter, in dem Staph. aur. haem. nachgewiesen wird. —

15. 9. 34: Hautbefund hat sich etwas gebessert; Rötung und Schuppung haben nachgelassen.

1. 10. 34: Patientin erhält fettarme Diät, da neuere Beobachtungen einen Zusammenhang zwischen Fettstoffwechsel und Hauterkrankungen nahelegen. Sie fühlt sich wohl. Menses bestehen nach bisheriger Sistierung für 2 Tage. Perlatan-Injektionen brachten keine wesentliche Besserung. Haut zur Zeit nicht gereizt, keine starke Schuppung, Gesicht, Rücken und Arme weiterhin abgeblaßt.

20. 10. 34: Patientin klagt verstärkt über Jucken und Nässen, stärkere Hautschuppung; Haut allgemein gereizt, Verschlechterung des Allgemeinbefindens, Temperaturanstieg. Therapie: Schwefelbäder (kolloidal) und Tumenol-Zinksalbe 5%.

15. 12. 34: Anhaltende Besserung, Schuppung läßt nach, Patientin fühlt sich bei fettarmer Diät wohl, Haut blaßt, im Gesicht beginnend, langsam ab.

Spannung hat nachgelassen, lediglich an den unteren Extremitäten (Hinterfläche des Ober- und Unterschenkels) noch nässende gereizte Herde. Auftreten kleiner Abszesse, die sich bei Dermichtholbehandlung (Leukichthol, Acid. carbolic., Acid. salicyl., Terpene, Ungt. basilicum) spontan eröffnen. Neue Gewichtsabnahme. Therapie: Collosulfanbäder.

15. 1. 35: Keine weitere Gewichtsabnahme, kein Auftreten neuer Abszeßbildungen, kein neuer Schub im Hautbefund. Patientin fühlt sich den Umständen nach wohl. Schuppung hat etwas nachgelassen, langsames Abblassen im Rücken, in der Skapulagegend und in den oberen Brustpartien.

15. 2. 35: Abblassen der oberen Rückenpartie, Infiltrat hat nachgelassen, Haut im ganzen weicher und elastischer.

15. 3. 35: Schuppung am Körper ist geringer geworden, Infiltrat läßt weiter nach. Nur an den Unterschenkeln noch einige gereizte, stärker gerötete und nässende Hautpartien. Untersuchung in der Frauenklinik. Menses sistieren weiter. Sie erhält jeden zweiten Tag Vitamin B_2, ein erst seit kurzer Zeit darstellbares Vitamin der B-Reihe von angeblich besonders gutem Einfluß auf chronische Hautaffektionen (Lactoflavin, 2 ccm intramuskulär) und dazu zweimal wöchentlich ein Balnacid-Bad.

15. 4. 35: Anfänglich bedeutende Besserung das Hautbefundes, dann läßt die Wirkung jedoch augenscheinlich etwas nach.

15. 5. 35: Befund: Über dem ganzen Körper mehr herdförmige, dabei aber zum größten Teil konfluierende Rötung mit starker großlamellöser Schuppung, bei deren Abheben nässende Flecken zu Tage treten. Besonders starkes Nässen hinter den Ohren, unter den Brüsten und in den Genitocruralfalten. Im Gesicht mehr diffuse Rötung, in Nase-Augen-Wangenbezirk glatte zarte Haut, Oberlider ödematös geschwollen; immer noch leichte Conjunktivitis. Die linken Supraklavikular-, die beidseitigen Achsel- und Leistendrüsen sind vergrößert, gut verschieblich; bei Tiefenpalpation findet sich in der Gallenblasengegend ausgesprochener Druckschmerz. Am ganzen Körper in seiner Intensität wechselnder oft sehr heftiger Juckreiz. Verschiedentlich finden sich Kratzeffekte; die Nägel weisen keine Veränderungen auf; die Kopf- und Schamhaare sind dagegen beinahe völlig ausgefallen. Menses seit der Zuführung von Vitamin B_2 (März 35) wieder regelmäßig.

15. 6. 35: Patientin erhält bei fortdauernder fettarmer Diät weiter 2mal wöchentlich Vitamin B_2 intramuskulär mit gutem Erfolg. Schuppung hat nachgelassen, Haut blaßt anhaltend ab, Gewicht konstant. Rotes Blutbild normal; Leuko: 4200; davon 15,5 % Eosinophile! sonst keine Veränderungen.

15. 7. 35: Der Hautbefund bessert sich bei gleichbleibender Therapie anhaltend. Gesicht frei; auch an dem Rumpf und an den Extremitäten geht die Schuppung und Rötung sichtbar zurück. Patientin fühlt sich sehr wohl.

15. 8. 35: Status idem; Blutbild: Ery: 5560000; Hb: 85 %; Leuko: 4600; Stab: 10 %; Seg: 41 %; Eo: 13 %; Lympho: 28 %; Mono: 4 %; Übergangsformen: 4 %; Baso: 0 %.

19. 9. 35: Gesicht, Hals, obere Brustpartien und der größte Teil der Extremitäten sind frei; auch die Infiltration und Schuppung des Stammes läßt an-

haltend nach. Nur die Kopfhaut schuppt noch stark; nässende Stellen sind nicht mehr vorhanden. Patientin wird aus der stationären Behandlung als wesentlich gebessert nach Hause entlassen. (Insgesamt erhielt sie bisher 55 Vitamin B_2-Injektionen.)

15. 10. 35: Nachuntersuchung.

Der allgemeine Hautbefund hat sich wieder verschlechtert. Die Patientin bietet das Bild eines seborrhoischen Ekzems dar. Am Rücken, den oberen Brustpartien, Achsel und Leistengegend finden sich bis fünfmarkstückgroße, rote, nässende Herde, die am Rande mit fettigen Schuppen bedeckt sind. Besonders die Kopfhaut ist stark befallen. Erneute stationäre Behandlung wird stark empfohlen. Patientin erhält ½%ige Zinkwismutsalbe und 8 Ampullen Vitamin B_2 mit, die der behandelnde praktische Arzt geben soll.

11. 11. 35: Patientin wird erneut in stationäre Behandlung aufgenommen. Die Hauterkrankung hat sich sehr verschlimmert. Die Haut ist stark gerötet und schilfert sich in großen lamellösen Schuppen ab. Überall finden sich nässende Herde, die eine seröse Flüssigkeit absondern. Teilweise sind die Herde impetiginisiert, sodaß die Unterwäsche an der Haut festklebt und stark beschmutzt ist. In den Beugefalten (Kniekehlen, Ellenbogen, Hals, Ohrengegend) tiefe Rhagadenbildung. Auf dem Rücken sind nässende Herde fleckförmig angeordnet und zeigen das typische Bild eines seborrhoischen Ekzems. Besonders schlimm ist die Kopfhaut betroffen. Die Haare sind stark verklebt. Dicke krustöse Schuppenauflagerungen und impetiginisierte Herde bedecken die ganze Kopfhaut. Die innerliche Untersuchung ergibt außer positivem Urobilinogen im Urin keine Besonderheiten. Therapie: Patientin wird zunächst auf fettarme Diät gesetzt. Lokal erhält sie Eucerin und ½% Zinkwismutsalbe, dazu 2 mal wöchentlich ein Balnacidbad und jeden 2 ten Tag 2 ccm Vitamin B_2.

20. 11. 35: Unter vorstehender Behandlung hat sich der Hautbefund schon gebessert. Die Schuppenbildung läßt nach; stärker noch das Nässen. Der Eindruck eines seborrhoischen Ekzems hat sich etwas verwischt.

30. 11. 35: Die Besserung schreitet weiter fort; nur noch geringe Schuppenbildung, kaum noch nässende Partien; überall wird die Haut weicher, die Infiltration ist geringer geworden.

15. 12. 35: Besserung hält weiter an, geht jedoch langsamer vor sich. Die Rhagadenbildung ist verschwunden.

1. 1. 36: Die Infiltration ist fast völlig zurückgegangen, nicht dagegen die Rötung. Zuweilen treten noch einzelne nässende oder schuppende Stellen auf. Das Blutbild weist immer noch eine beträchtliche Eosinophilie (13%) auf, ist im übrigen jedoch normal.

1. 2. 36: In der letzten Zeit ist eine bemerkenswerte Abhängigkeit des Hautbefundes von Witterungsumschlägen feststellbar. Das Bild wechselt oft. Manchmal erscheinen Partien ganz normaler Haut. Die Patientin ist den ganzen Tag außer Bett und fühlt sich körperlich durchaus wohl.

Probeexcision am 24. 7. 1924: (Haut d. l. Oberschenkels)

Das histologische Bild zeigt enorme Verlängerung der Retezapfen, die zum Teil auch erheblich verschmälert sind. Parakeratose findet sich nur an vereinzelten Stellen. Dagegen sind in manchen Schnitten Läsionen der oberflächlichen Epidermisschichten mit Fibrinausschwitzung zu beobachten. Das stratum germinativum weist neben geringer Spongiose keine wesentlichen Veränderungen, insbesondere keine Zellinfiltration auf. In der Subcutis findet sich nur geringe lockere Infiltratbildung. Mastzellen sind reichlich vorhanden, besonders in den verbreiterten Papillen.

Probeexcision am 20. 6. 1935: (Haut d. li. Oberschenkels).
Fixierung: 70% Alkohol, 10% Formalin;
Färbung: 1. Elastika; 2. Haematoxylin-Eosin;
3. van Gieson; 4. Unna-Pappenheim;
5. Gram; 6. Ziehl-Neelsen;
7. Fettfärbungen.

Die histologischen Schnitte weisen neben einer bedeutenden allgemeinen Verdickung des Rete Malpighi ein hochgradiges Oedem auf, das sich auch in den subpapillären Coriumschichten vorfindet. Die Retezapfen sind stark verlängert, teils breit, teils schmal (Akantose). Das stratum corneum ist fast überall abgestoßen, stratum lucidum fehlt. Das stratum granulosum ist stellenweise stark ausgeprägt (bis zu 8 Zellagen); an anderen Stellen fehlt es gänzlich. Letztere tragen ein stark kernhaltiges verbreitertes stratum corneum (Parakeratose), die Zellen sind stäbchenförmig und färben sich intensiv. Bei vorhandem stratum granulosum ist die Hornschicht schmal und kernlos.

Die Zellen des stratum germinativum sind schön ausgebildet; deutliche Interzellularbrücken, hochgradige Spongiose, stellenweise perinukleäres Oedem. Mittelgradiges leukocytäres Infiltrat des Rete Malpighi, nur wenige Mitosen. Das stratum zylindricum ist gut ausgeprägt, nur liegen die Zellen etwas dicht gedrängt.

Die Papillen sind entsprechend den stark verlängerten Retezapfen lang ausgezogen und zeigen nur wenig elastische Elemente, die durch Oedem auseinandergedrängt erscheinen. Die Blutgefäße und Kapillaren weisen geringe perivasculäre In-

filtrate auf, die aus einem lockeren Zellverband von Bindegewebszellen, vereinzelten Leukozyten und Lymphozyten bestehen. Lymphgefäße z. T. dilatiert. Mastzellen und Eosinophile sind nicht vorhanden, wohl zahlreiche Plasmazellen.

In der Subkutis befinden sich reichlich Schweißdrüsen. Haare und Haarbälge waren mit Ausnahme eines atrophischen in den durchgesehenen Präparaten nicht vorhanden. Die Färbungen nach Gram und Ziel-Neelsen ergaben keine Anhaltspunkte für bakterielle Prozesse.

Epikrise:

Es handelt sich bei der Patientin um eine im Anschluß an ein seborrhoisches Nackenekzem aufgetretene Erythrodermie von äußerst chronischem Charakter. Eine medikamentöse Provokation als ätiologisches Moment läßt sich nicht eruieren. Makroskopisch und histologisch bietet die Haut das Bild der echten Erythrodermie dar. Die mikroskopischen Präparate zeigen neben einer Akantose, Parakeratose und Spongiose geringe perivaskuläre Infiltrate und zahlreiche Plasmazellen. Bemerkenswert ist das refraktäre Verhalten jeder angeschlagenen Therapie gegenüber. Lediglich die fettarme Diät in Verbindung mit Vitamin B_2-Injektionen scheint einen günstigen Einfluß auf den Prozeß auszuüben.

Fall 2. Maria V. 46 Jahre; Ehefrau.

Familienanamnese: o. B., insbesondere keinerlei Hautaffektionen oder ansteckende innere Leiden.

Eigene Anamnese: Die Patientin war nie ernstlich krank. Menarche: 14 Jahre; die Periode war immer unregelmäßig, aber ohne besondere Beschwerden; seit Dezember 1934 hat sie ausgesetzt. 1919 hatte sie einen schweren Gelenkrheumatismus mit anschließenden Gelenk- und Herzbeschwerden. Drei normale Geburten, keine Fehlgeburten; nach dem letzten Wochenbett verschlimmerten sich die Herzbeschwerden, sodaß sie seither wegen Herzmuskelschwäche ärztlicher Behandlung bedarf.

Jetzige Erkrankung: In der Mitte vergangenen Jahres bemerkte die Patientin, daß sie verschiedentlich nachts schwitzte. Kurz darauf trat äußerst heftiges Jucken und Wundsein in der Aftergegend auf, welches auf die Leistengegend, das Genitale und die unteren Bauchpartien überging. Der zugezogene Facharzt diagnostizierte ein Analekzem und leitete Salben-Röntgenbestrahlung ein, die er dann mit Novalanpaste (Lebertran, Lecithin, Zinkoxyd, Tumenol-Ichthyolammonium), Radiumsalbe und Haemorrhoidalzäpfchen fortsetzte. Seit Ende Januar 1935 gibt Patientin Verschlimmerung an. An ihren Beinen traten unregelmäßig

begrenzte rote Flecken auf, die sich schnell vergrößerten und innerhalb von 14 Tagen nahezu die ganze Körperoberfläche bedeckten. Die Patientin führt die Generalisation auf eine Tee-Blutreinigungskur zurück, die sie auf Anraten eines Naturheilkundigen unternahm. Appetit mäßig; Schlaf schlecht durch dauernden Juckreiz und starkes Frösteln; Stuhlgang regelmäßig (Patientin nimmt dauernd Laxantien, um Haemorrhoidalblutungen zu vermeiden).

Allgemeiner Befund: (21. 3. 1935). Die 46 jährige Patientin befindet sich in gutem Ernährungs- und Kräftezustand; keine Drüsenschwellungen, sichtbare Schleimhäute gut durchblutet. Kopf: Schädel normal konfiguriert, kein Druck- oder Klopfschmerz, Nervenendigungen frei. Pupillen reagieren prompt auf Licht und Konvergenz; kein Nystagmus, kein Strabismus, keine Anisokorie. Zunge feucht, nicht belegt, Rachenring und Gebiß o. B. Keine Struma; keine Schwellung der Hals- und Nackendrüsen. Thorax folgt den Atemexkursionen gleichmäßig und ausgiebig; Lungen bieten perkutorisch und auskultatorisch keinen krankhaften Befund. Herzgrenzen an normaler Stelle; weiches gießendes, systolisches Geräusch über der Spitze. Abdomen, Extremitäten und Nervensystem ohne pathologischen Befund.

Spezieller Befund: Haut des Kopfes (Gesichtsrundung ausgenommen), Halses, Nackens, Rumpfes und der Extremitäten (bis zum unteren Drittel der unteren Extremität) stark entzündlich gerötet und geschwollen; an einzelnen Stellen wie Stirn-Haargrenze und oberer Brustpartie leichte Schuppung; in der Analfalte, Inguinalgegend und unter den Brüsten beiderseits nässende Stellen. Keine Drüsenschwellungen. Das Blutbild ist bis auf eine geringe Linksverschiebung normal.

Therapie: Nässende Stellen: Arg. nitr. 2%; Zinköl-Zinkwismutsalbe $^1/_2$% (gut vertragen); Tumenol-Zinksalbe 5% wird nur schlecht vertragen.

5. 4. 1935: Die Patientin erhält kochsalzarme Sauerbruch-Diät, Kopf: Salicyl-Schwefelsalbe; Stamm und Extremitäten: Zink-Wismutsalbe 2%; Collosulfanbäder gut vertragen. Sal. Vaseline 2%, Zink-Wismutsalbe $^1/_2$% für besonders empfindliche Stellen.

1. 4. 35: Seit 2 Tagen nach bisheriger Besserung im Hautbefund Verschlechterung im Allgemeinzustand. Haut diffus gereizt, Unterschenkel ganz befallen. Zinkschüttelmixtur (Zink, Talkum, Glyzerin, Aqua dest.) wird bei einer Probe am rechten Arm gut vertragen. Auf Ganzanwendung läßt die Reizung etwas nach. Patientin klagt seit 2 Tagen über leichten Reizhusten und Schmerzen in der linken Seite. Blutbild: Ery: 4420000; Leuko: 21400!; Hb: 76; Lympho: 20; Neutrophile Jug: 1%; Stab: 10%; Segm. 50%; Eo: 3%; Mono: 3%; Übergangsf.: 6%; Baso: 1%.

23. 4. 35: Der hinzugezogene Internist rät wegen Verdachtes auf Bronchopneumonie zur Verlegung in die Medizinische Klinik. Patientin wird verlegt. Weitere Therapie: allgemein: Sauerbruchdiät; lokal: Vasenolpuder.

14. 5. 35: Patientin wird nach überstandener doppelseitiger Bronchopneumonie beider Unterlappen als gebessert zurückverlegt. Interne Therapie: 1×0,2 Digitalis-Supp. und Mixtura solvens 3×1 Eßlöffel täglich. Hautbefund: Bei weiter bestehender erhöhter Temperatur ist die diffuse Rötung der Haut am

Rumpf und an den Extremitäten auf Hals und Gesicht übergegangen. Die Haut ist dunkelrot verfärbt, spannt stark und zeigt klein- bis groblamellöse Schuppung. Allgemeinbefinden weiterhin sehr schlecht und besorgniserregend.

21. 5. 35: Blutbild zeigt Linksverschiebung und geringe Lymphocythose.

1. 6. 35: Bei erhöhten Temperaturen immer noch diffuse dunkelrote Verfärbung über die ganze Körperoberfläche, äußerst starke klein- und großlamellige Schuppung, starker Juckreiz. Das Analekzem ist völlig abgeheilt. In den Gluteal-, den Inguinalfalten und unter den Brüsten ist die Haut wund und näßt. Patientin klagt fortwährend über starkes Frösteln und liegt immer ganz zugepackt. Auch die Nägel sind vom Krankheitsprozeß mitergriffen und befinden sich in Abstoßung. Kopf-, Achsel- und Schamhaare sind fast völlig verloren gegangen. Immer noch reichlich Auswurf. Ab heute erhält sie 2 mal wöchentlich Vitamin B_2 i. m., Lokal Eucerin. Blutbild unverändert.

15. 6. 35: Vitamin B_2 ausgezeichnet vertragen. Temperaturen haben nachgelassen, Besserung im Allgemeinbefinden, Sputum geringer geworden (Untersuchung auf Tbc: stets negativ). Dunkelrote Verfärbung hat sich beträchtlich aufgehellt. Patientin hat inzwischen den Hauptteil der Körperhaare verloren. Blutbild: Ery: 4080000; Hb: 82 %; Leuko: 8400; Stab: 1 %; Segm: 48 %; Eo: 6 %; Lympho: 38 %; Mono: 7 %.

1. 7. 35: Gesichtshaut zeigt anhaltende Abblassung, ebenso ist die Haut der Extremitäten blasser geworden; Schuppung hat nachgelassen. Vitamin B_2 weiter vertragen.

15. 7. 35: Gesicht und Unterschenkel fast ganz frei von Rötung und Schuppung; Nägel in Abstoßung begriffen.

1. 8. 35: Gesicht ist völlig frei; Unterarme und Unterschenkel bis auf einige leicht schuppende psoriasisähnliche Effloreszenzen. (Eine Psoriasis in der Anamnese ist mit Sicherheit auszuschließen.)

1. 9. 35: Patientin fühlt sich sehr wohl, ist den ganzen Tag außer Bett. Der Kopf ist wieder dicht behaart, schuppt stark. Gesicht, Stamm und Extremitäten sind zum allergrößten Teil frei und nicht schuppend. Nur in den Gelenkbeugen, der Leistengegend und zwischen den Fingern finden sich noch entzündete, schuppende Herde. Mit Fortschreiten der Abblassung stellt sich immer mehr ein psoriasisähnliches Bild heraus. Es handelt sich um braunrote Flecken von wechselnder Form, die mit trockenen weißen Schüppchen bedeckt sind und die Streckseite bevorzugen. Die Haut hat bis auf die wenigen Effloreszenzen ihre normale Farbe zurückgewonnen; die Infiltration ist gänzlich geschwunden. Rotes Blutbild normal; Leuko: 13600; Seg: 48 %; Stab: 6 %; Eo: 9 %; Lympho: 31 %; Mono: 4 %; Bas: 2 %.

15. 9. 35: Da die Hautveränderungen seit längerer Zeit stationären Charakter zeigen und der klinische Befund (schuppende Herde an den Streckseiten der Extremitäten und punktförmige Nagelveränderungen) immer mehr an das Bild einer Psoriasis erinnert, wird Sauerbruch-Diät abgesetzt und Patientin auf fettarme Diät gesetzt. Lokal erhält sie weiter Eucerin, keine Vitamin B_2-Injektionen mehr. Patientin fühlt sich wohl, Gewichtszunahme. Hautbefund: Status idem.

25. 9. 35: Nach plötzlichem Kollaps wird Auftreten eines akuten Erythems beobachtet. Rötung an Extremitäten, Rumpf und oberen Brustpartien hat zugenommen. Therapie: Calzium Sandoz 10%; Cardiazol, Coramin, Digipurat. Augen: Borsäureumschläge; lokal: Eucerin.

30. 9. 35: E.K.G. (Med. Klin.) macht Herzmuskelschädigung wahrscheinlich. Patientin erhält wieder Vitamin B_2; Allgemeinbefinden wird langsam besser, Rötung läßt nach. Auf weitere Vitamin B_2-Injektionen erfolgt jedesmal ein geringer Temperaturanstieg.

5. 10. 35: Abblassung hält an; tritt dann in geringem Umfang plötzlich wieder auf (Phanodorm?) Patientin erhält Kohlekompretten zur Reinigung des Darmes. Wegen zunehmender Schmerzen im linken Gesäß wird Patientin am 14. 10. 35 mit Verdacht auf tiefliegenden Abszeß zur Chirurgischen Klinik verlegt. Nach Spaltung dieses Abszesses wird Patientin am 12. 11. 35 zurückverlegt. Die Haut zeigt in zunehmendem Maße psoriasisähnliche Veränderungen, insbesondere sind an den Streckseiten der Extremitäten (besonders Kniegegend und Handoberflächen) diese Veränderungen deutlich. Patientin erhält weiter fettarme Diät und lokal an den spannenden Hautpartien Eucerinsalbe. Allgemeinbefinden gut.

12. 12. 35: Nach auffallender bisheriger Besserung fühlt sich die Patientin seit einigen Tagen nicht recht wohl. Nach kurzem Gehen nehmen die Beschwerden zu. Haut fühlt sich kühl an. Das Blutbild zeigt relative Leukocytose mit geringer Linksverschiebung.

13. 12. 35: Am gestrigen Abend erneut Kollaps, angeblich ohne ersichtlichen Grund. Anamnestisch kein Anhaltspunkt für toxischen Einfluß (Diätkost, kein Fisch). Leuko: 16200. Hautbefund: Gesicht, Rumpf und Extremitäten diffus gerötet. Augengegend ödematös geschwollen; psoriatische Herde stärker gerötet als die umgebenden Hautpartien. Therapie: Digipurat-Supp.; Cardiazol 3mal10 gtts tgl.; Calc. lact. 3mal2 Tabletten.

17. 12. 35: Cardiazol abgesetzt. Allgemeinbefinden ganz wesentlich gebessert, der Hautbefund ist beinahe zur Norm zurückgekehrt. Abblassung der psoriatischen Herde an Rumpf und Extremitäten.

21. 12. 35: Auf eigenen Wunsch der Patientin erfolgt ihre Entlassung. Behandlungsschema wird an den behandelnden Facharzt mitgegeben.

15. 1. 1936: Patientin teilt schriftlich mit, daß der Hautbefund völlig normal sei und sie wieder allen häuslichen Verpflichtungen nachkommen könne.

1. 7. 1936: Patientin bietet vollkommen normales Hautbild dar bei bestem Ernährungs- und Kräftezustand.

Probeexcision: am 20. 6. 1935: (Haut d. Unterschenkels).
Fixierung: 70% Alkohol, 10% Formalin;
Färbung: 1) Elastika; 2) Haematoxylin-Eosin;
3) van Gieson; 4) Unna-Pappenheim;
5) Ziehl-Neelsen; 6) Gram.

Der histologische Befund enttäuscht in gewisser Beziehung, wenn man sich das schwere Krankheitsbild vergegenwärtigt. Neben einer Akantose, die jedoch nicht annäherend den Grad wie bei der ersten Patientin erreicht, findet sich in allen Präparaten ausgesprochene Parakeratose. Stratum lucidum und stratum granutosum fehlen. Sehr ausgeprägte Spongiose des stratum germinativum. Geringe leukocytäre Infiltration, keine Mitosen. Im Corium finden sich mittelstarke Infiltrate, besonders perivaskulär in den Papillen. Die elastischen Elemente sind dort aufgefasert, teilweise gänzlich geschwunden. Eosinophile, Plasma- und Mastzellen fehlen. Anhangsgebilde wie Knäueldrüsen und Haare sind zahlreich vorhanden, letztere jedoch alle atrophisch und in Abstossung begriffen.

Epikrise:

Es handelt sich bei der 46jährigen Patientin um eine sekundäre Erythrodermie, die der Anamnese gemäß im Anschluß an ein Analekzem auftrat und vielleicht durch Novalansalbe provoziert wurde. Bei unbekannter Vorgeschichte hätte man dem Krankheitsbilde, der Art der Haar- und Nagelbeteiligung und der Krankheitsdauer nach an Dermatitis generalisata exfoliativa subacuta (Wilson-Brocq) denken müssen, die im klinischen Bilde weitgehende Übereinstimmung mit unserer Patientin aufweist Der histologische Befund entspricht dem der Erythrodermie. Besondere therapeutische Erfolge waren anfänglich nicht zu verzeichnen. Nach Aufnahme der Vitamin B_2-Injektionen schlug dagegen das Krankheitsbild um und ging in kurzer Zeit zurück unter Hinterlassung einer Hautaffektion, die einer leichten Psoriasis glich, jedoch keinerlei progredienten Charakter zeigte und unter fettarmer Diät prompt ganz abheilte. Das wiederholte Auftreten von Kollapsen mit Verschlechterung des Hautbefundes und die damit verbundene verlängerte Behandlungsdauer ist als Folge der Myokardschädigung anzusprechen.

Der hier zitierte Fall wie auch zeitweilig der vorige führen klar vor Augen, in wie beängstigender Form die sekundären Erythrodermien auftreten können. Die anhaltenden, gesteigerten Temperaturen, die starke Prostration, verbunden mit Schlaflosigkeit, Appetitlosigkeit, Magen-Darmstörungen, Apathie, interkurrenten Erkrankungen legen die Gefährlichkeit der Erkrankung

dar, und schränken damit die von einzelnen Autoren noch vertretene Lehrmeinung, die sekundären Erythrodermien seien günstiger zu bewerten als die primären, zum mindesten stark ein.

Die postekzematösen Erythrodermien.

Die postekzematöse Erythrodermie tritt vorwiegend nach seborrhoischem Ekzem und dem Ekzema erythematopityrodes auf. Hervorgerufen durch irgendwelche Reize kommt es zu einer Generalisation, in deren Verlauf die Dermatose ihre ursprüngliche Eigenart immer mehr einbüßt, bis sie schließlich das Bild der reinen exfoliativen Erythrodermie darbietet. Jesionek scheidet zwei Hauptverlaufsformen: 1. eine großschuppige, 2. eine kleinschuppige.

Bei beiden imponiert eine überaus reichliche Schuppung die sich bei der esten Form neben ihrer Größe noch durch reichlichen Fettgehalt auszeichnet. Letzterer kann in ausgeprägten Fällen so eindringlich sein, daß förmlich ein Geruch nach Fettsäuren die Patienten umgibt. Charakteristisch für die großschuppige Form ist Nässen unter den sich ständig abschilfernden Epithelmassen. Das Allgemeinbefinden ist neben geringem Juckreiz und Frösteln nicht beeinträchtigt. Die Hautfarbe ist hellrot mit gelblichem Einschlag. Lanugohaare fehlen völlig; Kopf-, Achsel- und Schamhaare sind in fortgeschritteneren Stadien stark gelichtet. Die Prognose ist, abgesehen von dem teilweise äußerst chronischen Verlauf, bei entsprechenden Behandlung nicht schlecht. Das Krankheitsbild der ersten Patientin deckt sich, wie aus der Krankengeschichte ersichtlich, in den letzten Jahren in allen Punkten mit dem geschilderten Bilde.

Entsprechend zeigt die Patientin des zweiten Falles weitgehende Übereinstimmung mit der von Jesionek als kleinschuppige Form bezeichneten exfoliativen Erythrodermie. Starker Juckreiz, Schlaflosigkeit, Verstopfung, ausgesprochene Überempfindlichkeit der Haut sind führende Symptome und rufen qualvolles Siechtum hervor. Die Schuppen sind klein, mehr graugelb, trocken; die Haut cyanotisch. Der stark reduzierte Allgemeinzustand macht es verständlich, daß die geschwächten Patienten schneller einer interkurrenten Erkrankung erliegen.

Eine dritte Form beschreibt Unna; im Hinblick auf die Pityriasis rubra Hebrae, die er mit dem seborrhoischen Ekzem in genetischen Zusammenhang zu bringen versucht, bezeichnet er sie als atrophische.

Im allgemeinen findet man postekzematöse Erythrodermien viel weniger häufig als postpsoriatische; eigenartig insofern, als die Häufigkeit der primären Dermatose doch gerade umgekehrt ist. Die Möglichkeit besteht, daß der Grund in der spezifischen Behandlung der Psoriasis zu suchen ist (Chrysarobin, Cignolin) weiterhin darin, daß das Ekzem in der überwiegenden Mehrzahl der Fälle an irgend einer Stelle des Körpers lokalisiert auftritt, während die Psoriasis dazu neigt, gleich alle ihre Praedilektionsorte zu ergreifen, und so ist die Gefahr einer Generalisation eine weitaus größere.

In Bezug auf Fall 2 ist es interessant, daß, wie Riecke betont, gerade die Ekzeme der Anal- und Perianalgegend sehr häufig die Tendenz zeigen, sich auszubreiten, zu generalisieren und dann das Bild der Erythrodermie exfoliativa universalis darbieten können.

Der von Grütz der Literatur mitgeteilte Fall einer exfoliativen Erythrodermie bei generalisiertem seborrhoischen Ekzem zeigt im klinischen Verlauf große Ähnlichkeit mit der ersten Patientin in ihren schlimmen Stadien. In beiden Fällen besteht neben einer Lymphocytose ausgesprochene Eosinophilie (13 und 15,3%), die sich, vielleicht als Ausdruck einer Allergie des Gesamtorganismus, in vielen weiteren Fällen vorfindet.

Einwandfrei durch zu scharfe Medikation provozierte Erythrodermien führen Schubert und Bezecny an, bei beiden waren scharfe Salben das auslösende Moment. Unna jr. beobachtete postekzematöse und postpsoriatische Erythrodermien, von denen eine durch Rippenfellentzündung ausgelöst wurde. Der betreffende Patient behauptete, die Erkrankung sei in seiner Aszendenz erblich. Urgroßvater, Vater und ein Vetter hätten gleiche Erscheinungen gezeigt. Lokal wandte Unna besonders Schwefelsalben, innerlich mit ausgezeichnetem Erfolge Adrenalin an.

Einen sehr interessanten dritten Fall, der zunächst erhebliche diagnostische Schwierigkeiten bereitete und der gleichfalls den sekundären Erythrodermien zuzurechnen ist, möchte ich hier anschließen.

Fall 3. Maria B., 48 Jahre, Hausangestellte.

Familienanamnese: Beide Eltern an unbekannter Todesursache gestorben; innere Erkrankungen und Hautleiden sind in der Familie nicht vorhanden.

Eigene Anamnese: Als Kind hatte die Patientin Masern, Keuchhusten und Diphtherie. Menarche: 13 Jahre, immer regelmäßig und ohne Beschwerden; jetzt im Klimakterium.

Jetzige Erkrankung: Vor acht Wochen bekam sie im Gesicht eine Hautaffektion, die nach kurzer Zeit auf den Arm überging. Sie wurde dreimal geröntgt und mit Salben behandelt, dennoch ging der Prozeß weiter, indem er sich sogar noch verschlimmerte, und griff auf Stamm, Hände und Füße über. Der behandelnde Arzt wies sie in die Klinik ein.

Befund: (1. 9. 1928): Die kräftige Patientin befindet sich in gutem Ernährungs- und Kräftezustand; innere Organe, Schleimhäute, Genitale und After bieten keinen pathologischen Befund. Gesicht: Auf chronisch infiltrierter Haut kleienförmige Schuppung über Gesicht, Wange und Kinn ziehend. Kopf: stark schuppend, leicht nässend. Hände: im Handteller tiefe Rhagaden, dick auf der Haut aufliegende Schuppen. Stamm und Extremitäten: chronisch infiltrierte Haut, leicht gerötet, mit kleienförmiger Schuppung. Fußsohle wie Hände. WaR. im Blut und Liquor, Goldsol und Meinecke negativ; Stuhl und Urin negativ; keine Temperaturen.

Therapie: Kopf: 5% Salicylsalbe; Gesicht: Past. zink. oleos.; Rumpf und obere Extremität: 1% Salicyl-Eucerin; Hände und Füße: Hebrasalbe; jeden dritten Tag ein Balnacidbad. Aus der weiteren Behandlung: Feuchte Verbände mit Borax (Gesicht); Aolan, mehrmals 5,0 i. m.; $^1/_2$% Borwasser, Klimakton, Tumenolzinksalbe 5%, $^1/_4$% Liantral; gegen den sich steigernden Juckreiz mehrere Eigenblutinjektionen mit mäßigem Erfolg.

17. 10. 1928: Temperaturanstieg auf 38,9°; starkes Nässen im Gesicht und an den Händen. Weitere Therapie: Past. zink. ol.; gegen den Juckreiz 5 x 10,0 Bromostrontiuran i. v.; Röntgenbestrahlung beider Unterarme und Hände $^1/_3$ E.D. ohne Filter. Gesicht: Tct. rusci Hebrae.

28. 12. 28: Der Befund hat sich in der Zwischenzeit wesentlich gebessert. Füße und Rumpf fast ganz frei. Wangen und Stirn glatt, um Nase und Mund noch Rötung und Schuppenbildung. Starke Schuppung des Kopfes, Haare zum großen Teil ausgefallen; auf den Handinnenflächen Bildung von Hyperkeratosen, Handrücken derb infiltriert, jedoch nicht entzündet. Unter- und Oberarme glatt. Temperaturen zwischen 37 und 38°.

21. 1. 1929: Temperaturanstieg auf 39,5°. An der Innenseite des linken Ellenbogens apfelgroße, leicht fluktuierende Geschwulst.

23. 1. 1929: Temperaturanstieg auf 40,1°. Deutliche Fluktuation. Bei Inzision entleert sich eine Tasse grünlich-gelben Eiters, dessen Kultur Staphylococcus pyogenes aureus ergibt.

2. 2. 29: Blutstatus: Ery: 5280000; Leuko: 9400; Hb: 78%; Seg: 68%; Eo: 6,5%; Lympho: 15%; Mono: 3,5%; Übergangsformen: 7%. Urin o. B., Hautbefund wieder verschlechtert.

19. 2. 29: Sämtliche Drüsen sind derb induriert und geschwollen, vor allem die Inguinal- und die seitlichen Halsdrüsen. Es bildet sich ein neuer Abszeß auf der Vorderseite des linken Oberschenkels, der nach Inzision reichlich Eiter entleert. Kein Temperaturanstieg.

25. 2. 29: Blutstatus: Leuko: 16700; Seg. 73%; Eo: 8%; Lympho: 11%; Mono 8%; Schwellung der Drüsen hat zugenommen; Temperaturanstieg.

27. 2. 29: Röntgenbestrahlung sämtlicher Drüsenpakete.

2. 3. 29: Blutstatus: Leuko: 16700; Seg: 63%; Eo: 14%; Lympho: 16%; Mono: 4%; Übergangsformen: 3%. Allgemeinbefinden wesentlich verschlechtert; beginnende Beinoedeme; R. R. 160/85. Hautbefund hat sich gebessert.

5. 3. 29: Weitere stärkere Zunahme der Oedeme. Haut des Körpers fast ganz glatt; starke Hyperkeratosen der Nägel, sodaß Krallen bis zu 1 cm Dicke entstehen. 2 x tgl. 0,5 Diuretin; Cardiazol, Rivonal.

9. 3. 29: Temperatur langsam abgefallen. Starke Flüssigkeitsretention.

Datum:	8.	9.	10.	11.	12.	März
Aufnahme:	1800	1700	1850	1800	1950	ccm
Ausscheidung:	350	400	300	300	400	Urin.

12. 3. 29: Temperatur fast zur Norm abgefallen; Befinden gebessert. Drüsenschwellungen haben beträchtlich nachgelassen, nur die linken Hals- und Inguinaldrüsen sind noch stark geschwollen.

16. 3. 29: Röntgenbestrahlung der linken Hals- und Inguinaldrüsen: 4 mal 3 mm Al. Ausscheidung hat sich etwas gebessert.

18. 3. 29: Plötzlicher Temperaturanstieg auf 40,2°. Patientin gibt nirgends Schmerzhaftigkeit an; Abdomen frei. Urin: —. Über den Lungen außer einer geringen Bronchitis kein pathologischer Befund. Digipurat 10 Tr. Zahlreiche petechiale Blutungen an den Extremitäten.

19. 3. 29: Blutstatus: Ery: 3660000; Leuko: 17000; Seg: 74%; Eo: 1% Lympho: 18%; Mono: 4%; Übergangsformen: 3%. Puls: kräftig; Temperatur: abends 40°, morgens 39°. Über den Lungen abgeschwächte Atmung, verkürzter Klopfschall, keine Geräusche. Allgemeinbefinden wesentlich verschlechtert, Patientin unruhig, Ausscheidung kaum befriedigend.

20. 3. 29: Puls kleiner, Temperatur: morgens 37,8°; abends 38,8°; Patientin soporös.

21. 3. 29: Erneuter Temperaturanstieg auf 40,2°. Patientin aus ihrem Sopor nicht erwacht. Trachealrasseln, Puls sehr schwach, Exitus letalis.

Sektionsprotokoll (Auszug):

Lunge: Ausgedehnte Adhaesionen der linken Lunge mit Pleura und Zwerchfell. Im linken Rippenfellraum etwa 250 ccm rötlich gefärbte mit Fibrinflocken untermischte Flüssigkeit. Aus den Bronchien quillt heller, schaumiger Schleim. Im rechten und linken Unterlappen haemorrhagische Infarkte. Lunge sonst überall lufthaltig, von etwas fester Konsistenz.

Herzbeutel mit dem Herzen nahezu in ganzer Ausdehnung locker verwachsen, ½ Eßlöffel mit Fibrinflocken untermischte Flüssigkeit enthaltend. Herz schlaff; Bikuspidalklappe ist an ihrem Schließungsrande schwielig verdickt und zeigt kleine, mit der Pinzette abnehmbare Rauhigkeiten. Coronararterie und Aorta o. B.

Die peribronchialen, trachealen, supra- und infraklavikulären, die Hals-, Nacken-, Achsel- und Leistendrüsen sind stark geschwollen, z. T. über faustgroß; gleichfalls beträchtliche Volumenzunahme der Gaumenmandeln; Schnittfläche der Drüsen blassgrau-rötlich bis weißlich.

Milz: 3 : 5 : 9; Schnittfläche dunkelbraun-rot, von zahlreichen bis stecknadelkopfgroßen grau-weißen Knötchen durchsetzt. An der linken Niere haselnußgroße Lymphdrüse. Nieren-Rindensubstanz 0,5—0,7 cm breit, Zeichnung verwischt, trübe. Marksubstanz rötlich streifig durchblutet.

Darm und Gekröse: massenhaft kleine Lymphdrüsen.

Histologische Präparate:

A. Haut (Arm. Rumpf, mamma).

Fixierung: 70% Alkohol; 10% Formalin.

Färbung: 1. Elastika; 2. Haematoxylin-Eosin; 3. van Gieson; 4. Unna-Pappenheim.

Befund: Die Haut bietet in allen Schnitten den gleichen histologischen Befund. Die Epidermis zeigt außer stellenweiser Parakeratose mit Fehlen des stratum granulosum und vielfachem perinukleären Oedem keine wesentlichen Veränderungen, keine Zellinfiltration und nur vereinzelte Mitosen. Einen weitaus interessanteren Befund bietet die Cutis. Die Papillen sind nur wenig infiltriert, dagegen finden sich vor allem in den mittleren Lagen der Cutis teils längs, teils quer zu den Papillen verlaufende kreisrunde, ovale und fingerförmige Infiltrate, die zum Teil isoliert vorkommen, mit Vorliebe aber Blutgefäße, Schweißdrüsen,

sowie deren Ausführungsgänge und die spärlich vorhandenen, atrophischen Haarbälge umgeben. Die innerhalb der Infiltration gelegenen Schweißdrüsen und ihre Ausführungsgänge sind stets gut erhalten und durch eine Bindegewebsschicht deutlich von dem Infiltrat abgetrennt. Auch die höher gelegenen Infiltrate machen immer vor dem Epithel Halt und durchbrechen es an keiner Stelle.

Das Lumen der Gefäße ist selbst bei stärkster Infiltration gut erhalten und zeigt normales Endothel. In den tieferen Lagen, ca. 1 cm unter der Hautoberfläche, finden sich schon makroskopisch sichtbare, vorwiegend kreisförmige, teils auch mehr längliche

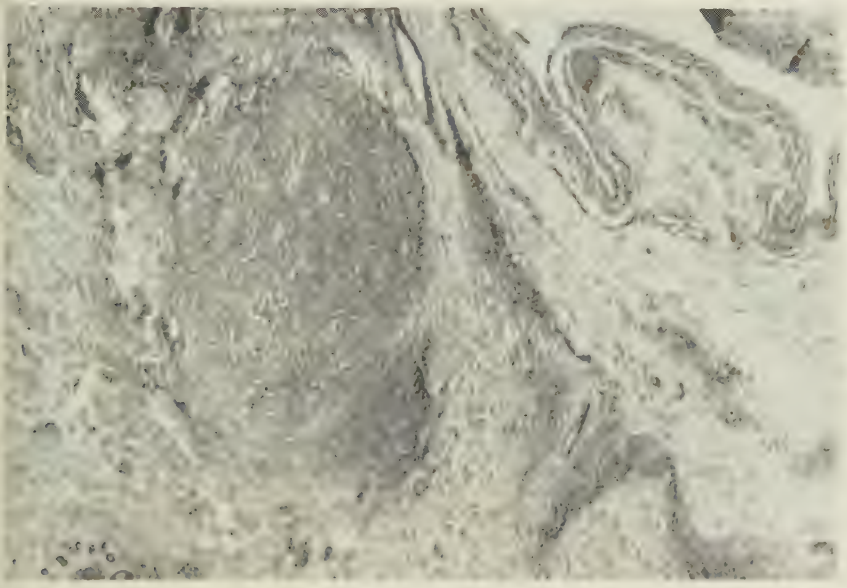

Abb. 1. Großes Infiltrat der Cutis und perivasculäre Infiltrate. (Vergr. 35 x).

Rundzelleninfiltrate, die den Drüsenschnitten sehr ähneln und an deren Aufbau die gleichen Zellen wie auch bei den kleinen Infiltraten beteiligt sind. Die Herde bestehen vorwiegend aus Lymphocyten, kleinen, mit Kernfarbstoffen dunkel gefärbten Zellen, teils ohne erkennbares Protoplasma, teils mit nur geringem Protoplasmasaum; daneben finden sich größere Zellen, deren Kern sich weniger intensiv färbt und die an Lymphoblasten erinnern, dazwischen verstreut Plasmazellen. Das elastische Gewebe

ist mit Ausnahme der Papillen gut ausgebildet. In den Infiltraten fehlen elastische Elemente mit Ausnahme solcher, die größere Gefäße begleiten. Sie scheinen jedoch nicht zerstört, sondern lediglich beiseite gedrängt. Ein bindegewebiges Netzwerk ist nach van Gieson nicht feststellbar. Auffallend ist der starke Gefäßreichtum der Infiltrate. Regressive Veränderungen sind nicht feststellbar, gleichfalls keine Riesenzellen und Mitosen.

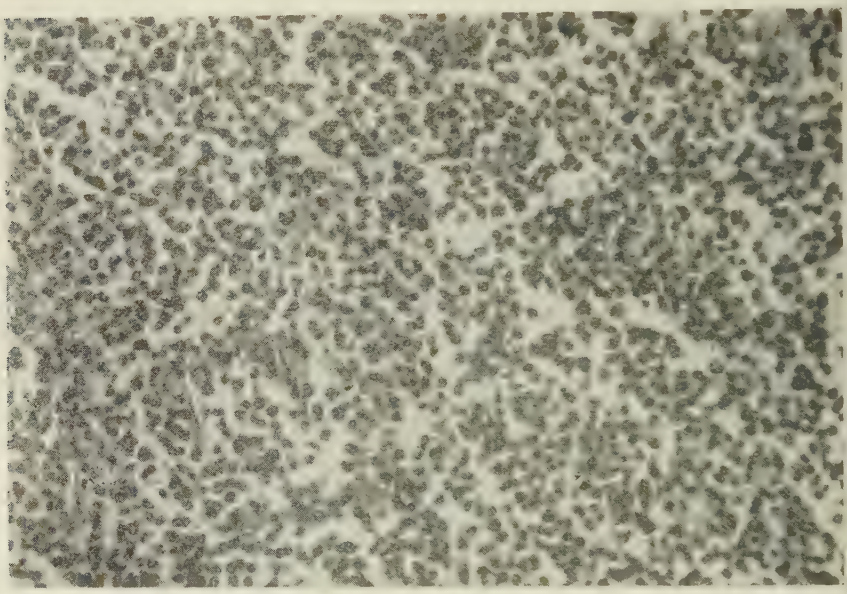

Abb. 2. Teilausschnitt des obigen großen Infiltrates. (Vergr. 350 x).

B. Lymphdrüsen (Achsel, Leiste, Bronchus).

Fixierung und Färbung wie Hautpräparate.

Wie schon erwähnt bieten die Lymphdrüsen fast das gleiche Bild wie größere Hautinfiltrate, sodaß eine Trennung kaum möglich wäre. Die Struktur ist völlig verwischt, alles hat sich aufgelöst in einen Haufen von Lymphocyten. Keimzentren sind nicht vorhanden. Auch hier finden sich neben den vorwiegenden kleinen Lymphocyten überall größere und unregelmäßig eingestreut Plasmazellen. Bindegewebssubstanz ist nicht vorhanden; stellenweise ist ein retikuläres Fasernetz angedeutet. Um die Kapillaren ist die Zellansammlung etwas dichter; die Kapillarendothelien sind

durchaus normal geformt. Auch hier lassen sich keine regressiven Veränderungen, insbesondere keine Nekrosen nachweisen.

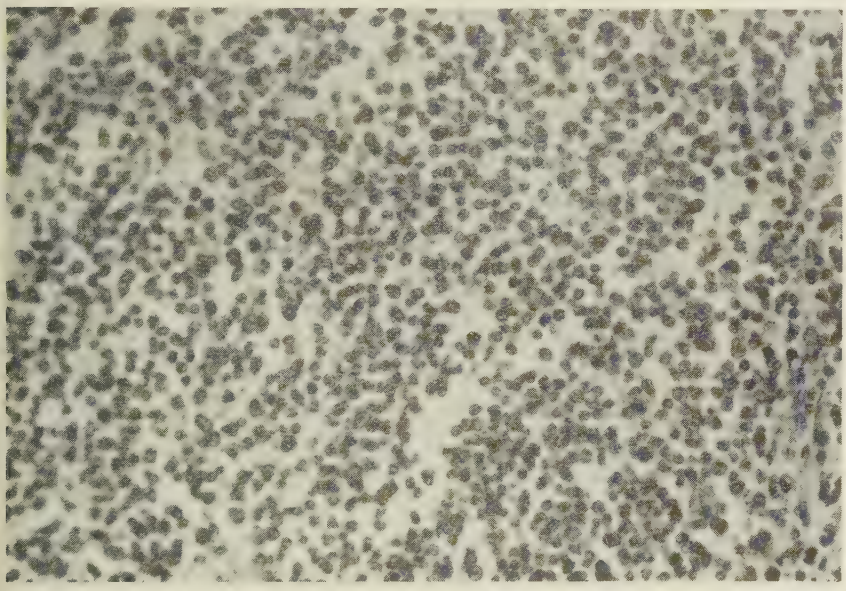

Abb. 3. Lymphdrüse. (Vergr. 350 x).

Die pseudoleukämischen Erythrodermien.

Betrachten wir das Krankheitsbild insgesamt, so imponieren die plötzlichen Lymphdrüsenschwellungen in Verbindung mit stärkstem Juckreiz unbedingt am meisten und lenken den Verdacht von vornherein in eine bestimmte Richtung; sie legen den Gedanken an eine Systemerkrankung des lymphatischen Apparates als ätiologisches Moment für die Entstehung der Erythrodermie nahe. Von diesem Gesichtspunkte aus dürfte unser Fall 3 den akut oder subakut einsetzenden primären Erythrodermien nicht entsprechen. Von den chronisch verlaufenden Formen ist die Tuberkulose, die gelegentlich derartig generalisierte Drüsenschwellungen verursachen kann (Askanacy, Wätzold, Cordua, Paltauf nach Borst; Bruusgard) auszuschließen, da weder in den Drüsen noch in der Haut tuberkulöse Strukturen nachweisbar waren. Gleichfalls ist eine syphilitische Lymphdrüsenerkrankung den für Lues durchweg negativen klinischen und serologischen

Untersuchungen gemäß abzulehnen. Die Pityriasis rubra Hebrae scheidet aus, da die schnelle Ausbreitung und der zeitweise Rückgang der Hautveränderungen dagegen sprechen.

So bleiben letztlich einfache, hyperplastische Lymphdrüsenschwellungen als Folge chronischer Reize und die Gruppe der leukämischen und pseudoleukämischen Drüsenveränderungen zu berücksichtigen.

Hauterscheinungen bei Leukosen und Leukoblastomen sind sehr häufig. Handelt es sich um spezifische Veränderungen, wie sie z. B. leukämische Tumoren darstellen, so liegen die genetischen Verhältnisse klar; bedeutend schwieriger ist jedoch die Frage der Zugehörigkeit und der Genese unspezifischer Veränderungen, wie sie die Erythrodermien darstellen. Es führt zu weit, in diesem Rahmen näher darauf einzugehen; halten wir jedenfalls daran fest, daß neben anderen Affektionen, auf die im weiteren Verlauf der Arbeit noch näher einzugehen ist, auch die Leukosen, d. h. sowohl Leukämien wie auch Pseudoleukämien mit Erythrodermien einhergehen können. Da sich die Gruppe der echten Leukämien in unserem letzten Falle an Hand des mehrfach wiederholten Blutbildes ausschließen läßt, wenden wir unsere Aufmerksamkeit den pseudoleukämischen Erkrankungen zu.

Der Begriff Pseudoleukämie ist eigentlich bis in die jüngste Zeit hinein nicht einwandfrei umrissen. Schlechtweg verstehen wir nach Naegeli unter Pseudoerkrankungen solche, die das äußere Bild anderer Erkrankungen täuschend nachahmen, im Grunde betrachtet aber doch ganz andere Verhältnisse darbieten. Von diesem Gesichtspunkte aus handelt es sich bei der Pseudoleukämie um eine Drüsenerkrankung im Sinne einer Leukämie ohne leukämischen Blutbefund. Andere Autoren fassen den Begriff enger oder ersetzen ihn durch andere Bezeichnungen. Sternberg führt die Lymphogranulomatose, das multiple Plasmom, die Gaucher'sche Splenomegalie (die inzwischen als Lipoidose erkannt wurde) und seltene Fälle von Lymphdrüsentuberkulose und Lymphdrüsensyphilis als pseudoleukämische Erkrankungen an. Pinkus faßt die echte Pseudoleukämie als „von vornherein generalisiert auftretende Systemerkrankung des lymphatischen Gewebes“ auf und rechnet ihr zu: die aleukämische Lympha-

denose, Leukosarkomatose, Lymphosarkomatose, Lymphogranulomatose und die Mykosis fungoides.

Arzt und Fuhs stellten sich, was die Pinkus'sche Einteilung angeht, mit Recht auf den Standpunkt, die Mykosis fungoides und die Lymphogranulomatose als durchaus selbständige Erkrankungen von den Pseudoleukämien abzugrenzen; gleichfalls sind die Leuko- und Lymphosarkomatosen als in des Wortes strengster Bedeutung nicht zu den leukämischen und pseudoleukämischen Prozessen gehörig, von diesen zu trennen, sodaß letztlich nur die aleukämische Lymphadenose die Bezeichnung Pseudoleukämie verdient.

Kehren wir nun nach dieser notwendigen Begriffsbestimmung zu dem dominierenden Merkmale, den plötzlich auftretenden Drüsenschwellungen der Patientin zurück. Die naheliegendste Annahme ist die einer einfachen entzündlichen Hyperplasie, einer Art Lymphadenom mit diffus hyperplastischen Prozessen, die klinisch sehr wohl das Bild einer pseudoleukämischen Erkrankung machen kann. Differentialdiagnostisch schließen sich die leukämischen Drüsenveränderungen dem Blutbilde nach aus, nicht dagegen die Lymphogranulomatosis, die Mykosis fungoides, das lokale Lymphosarkom mit lymphadenoidem Bau, die Lymphosarkomatosis (Kundrat) und die aleukämische Lymphadenose.

Eine entzündliche Hyperplasie der Lymphdrüsen war dem Krankheitsverlauf nach unwahrscheinlich, denn sie tritt kaum so akut von Anfang an generalisiert auf. Der histologische Befund spricht ebenfalls gegen entzündliche Veränderungen.

Krankheitsverlauf und klinisches Bild sprachen durchaus für eine Lymphogranulomatose. Die allgemeinen Drüsenschwellungen, der extreme Juckreiz und das gute Ansprechen auf die Röntgenbestrahlung sowie der Blutbefund verstärkten diese Meinung noch. Umso erstaunlicher ist der histologische Drüsenbefund, der der Hodgkin'schen Erkrankung in keinem Punkte entspricht. Sternberg fordert die Bildung eines spezifischen Granulationsgewebes mit Riesenzellen, Rundzellen, eosinophilen Zellen, Plasma-, Mast- und jungen Bindegewebszellen. In unserem Falle jedoch handelt es sich um eine Systemerkrankung, die geradezu durch die Einförmigkeit ihres histologischen Bildes imponiert und damit in

krassem Gegensatz zu dem wechselvollen Lymphdrüsenbefund des malignen Granuloms steht.

Das starke Befallensein der Lymphdrüsen spricht gegen Mykosis fungoides als ätiologischen Faktor der Erythrodermie; verläuft doch die reine Mykosis in den Anfangsstadien ohne oder mit nur leichter Drüsenschwellung, die erst bei Spätformen ausgeprägter wird. Ein sicheres Differentialdiagnosticum ist der histologische Befund, der bei der Mykosis fungoides sich als polymorphes Granulom darstellt. Zwar kann in manchen Fällen durch einen mehr monomorphen Aufbau, der aus Rundzellen bestehen kann, eine täuschende Ähnlichkeit mit lymphocytären Infiltraten hervorgerufen werden; bei genauer Durchsicht findet sich aber immer stellenweise der charakteristische, polymorphe Aufbau.

Recht schwer ist mitunter die Abgrenzung leukämischer und aleukämischer Lymphdrüsenschwellungen von echten Neoplasmen. Hier haben wir in erster Linie an das Lymphosarkom zu denken, das gewaltige Drüsenschwellungen mit heftigem Juckreiz hervorrufen kann. Zur klinischen Unterscheidung läßt sich anführen, daß das Lymphosarkom in der Regel zunächst eine Drüse befällt und erst später metastasiert. Infiltrierendes, ulzerierendes Wachstum, frühzeitiger Durchbruch der Kapsel, Neigung zu fettigem Zerfall, zu Verkäsung sprechen für die Bösartigkeit. Histologisch fällt die mangelhafte Reifung der Lymphocyten auf, die häufig Mitosen zeigen; dann die gelegentlich zu beobachtende Imitation des Mutterbodens.

Von dieser echten Sarkombildung ist die Lymphosarkomatosis Kundrat zu trennen. Sie stellt eine sarkomartige Geschwulstbildung dar, die sich vorwiegend im Lymphdrüsensystem abspielt. Es kommt zur Ausbildung von Geschwülsten, die das Gebiet dieser Organe überschreiten und sich in die Umgebung verbreitern, jedoch nie generalisieren. Sekundär werden wiederum örtlich begrenzte Lymphdrüsengruppen befallen, wobei Schleim- und seröse Häute bevorzugt sind. Borst scheidet mit Paltauf die von vielen Autoren dem pseudoleukämischen Symptomenkomplex zugerechnete Erkrankung als selbständiges Leiden davon ab. Die histologische Untersuchung ergibt ein sarkomartiges rundzelliges Gewebe mit verschieden großen Zellen, ist also, wie

auch schon dem klinischen Bilde nach vermutet werden durfte für unseren letzten Fall 3 auszuschließen.

Wenn nun nach Berücksichtigung aller in Frage kommenden Momente die Diagnose Erythrodermie bei aleukämischer (bzw. subleukämischer) Lymphadenose gestellt werden soll, so heißt es noch eine Schwierigkeit meistern, die auf den ersten Blick die Diagnose unwahrscheinlich macht: das Blutbild. Der histologische Befund entspricht durchaus dem einer Systemerkrankung, wie sie die aleukämische Lymphadenose darstellt. Gegen diese Annahme spricht jedoch der in der weitaus überwiegenden Mehrzahl der Fälle erheblich höhere (30—90%) Prozentsatz der Lymphocyten im Blutausstrich. Dagegen ist andererseits einwandfrei beobachtet worden, daß aleukämische Lymphadenosen mit nicht nur quantitativ, sondern auch qualitativ durchaus normalem Blutbilde verliefen. Naegeli weist wiederholt darauf hin, daß Atypien bei akuten Lymphadenosen außerordentlich häufig sind. Gerade bei interkurrenten Erkrankungen ist es oft beobachtet worden, daß bei nicht allzu schwer geschädigtem myeloischen Zellapparat das vorher lymphatische Blutbild vollkommen umschlug und dasjenige der Komplikation wurde. So können wir auch mit vollem Recht die mit starken Temperatursteigerungen einhergehenden wiederholten Abszesse in Verbindung mit dem chronischen Reiz, den die Erythrodermie als solche darstellt, als ursächliches Moment für die Veränderung des Blutbildes ansehen und die Diagnose auch in dieser Hinsicht bekräftigen.

Interessante Ausführungen über die mögliche Genese der Pseudoleukämie macht Paltauf. Als pathogenetisches Moment nimmt er Vegetationsstörungen im lymphatischen Apparat an. Diese sollen so zustandekommen, daß die in den blutbildenden Organen nach Allgemeinerkrankungen gelegentlich einsetzenden Regenerationsprozesse über ihr Ziel hinausschießen und zu geschwulstartiger Hyperplasie oder sogar zu echter Geschwulstbildung führen.

Noch ein Wort über den Juckreiz. Beobachtungen aus der Literatur legen den Gedanken nahe, ihn als Folge der Resorption toxischer Stoffe aus den Lymphdrüsen zu deuten. So gelang es Blaschko, bei einem Lymphosarkom durch Exzision des Lymphknotens den vorher intensiven Pruritus schlagartig zu

unterbrechen. Analoge Beobachtungen machten Nicolau und Wechselmann, letzterer bei einer Lymphdrüsentuberkulose.

Fassen wir die gesamten Ausführungen über Fall 3 kurz zusammen, so zeigt es sich, daß allein die aleukämische Lymphadenose dem klinischen und histologischen Befunde der Patientin entspricht, und somit finden wir die Diagnose „Erythrodermie bei aleukämischer Lymphadenose" trotz Fehlens des klassischen Blutbefundes — seine häufigen Atypien wurden erwähnt — für begründet.

Diagnose und Differentialdiagnose.

Um eine genaue Scheidung von primären und sekundären Erythrodermien mit einiger Sicherheit treffen zu können, ist eine genaueste Anamnese unbedingt erforderlich. Besonders die postekzematösen Erythrodermien bieten in dieser Hinsicht eine große Schwierigkeit, der man eigentlich nur durch eine genaue histologische Untersuchung Herr werden kann. War das, was man als primäre Dermatose ansprach, überhaupt ein Ekzem, war es eine Psoriasis, ein seborrhoisches Ekzem? Handelte es sich in Wirklichkeit nicht um „Primärplaques" der primären Erythrodermie? Gerade die Vielgestaltigkeit des Ekzems erschwert häufig die genaue Diagnose. Hinzu kommt noch, daß diese Frühstadien dem Facharzte nur selten zu Gesichte kommen; sieht er doch fast ausschließlich erst mehr oder weniger voll ausgeprägte Bilder. Und eben diese Schwierigkeit dürfte die Ursache für manche Unklarheit und Unstimmigkeit in der Literatur sein, führt sie doch zwangsläufig in einigen Fällen zu Fehldiagnosen. Hat man einwandfrei ein Ekzem diagnostizieren können, so ist es letztlich noch von Wichtigkeit zu wissen, ob es sich um ein primäres oder um ein sekundäres handelt, d. h., ob nicht ein inneres Leiden, das starken Juckreiz im Gefolge hat, die auslösende Ursache für das Ekzem ist. Ähnlich verhält es sich mit den Erythrodermien nach Pityriasis rubra pilaris, Lichen ruber, Pemphigus usw. Sie sind jedoch im Vergleich zu den postpsoriatischen und postekzematösen Erythrodermien recht selten. Schwierigkeiten kann unter Umständen die Abgrenzung einer Erythrodermie von einem Pemphigus foliaceus bereiten. Feuchte Schuppen und das gelegentliche Auftreten

von Blasen sprechen für Pemphigus. Nur kurz sei der generalisierten Skabies gedacht, die oft ein der exfoliativen Erythrodermie täuschend ähnliches Bild macht. Nachweis der Erreger in den Schuppen sichert die Diagnose. Ichthyosis läßt sich der Entstehungsart, der Lokalisation und dem histologischen Bilde nach ausschließen. Die Erythrodermie nach Lichen ruber zeigt im Beginne schuppende Hornkegel an den Follikelmündungen, später dicke, fest anhaftende Schuppen. Erleichtert wird die Diagnose hier wie auch bei der Pityriasis rubra pilaris und dem Pemphigus durch vereinzelte Primäreffloreszenzen, die sich bei wiederholter, genauer Untersuchung in den meisten Fällen, besonders am Rande von Erythrodermieherden vorfinden. Trotz des Vorkommens von Primäreffloreszenzen darf man hier mit Recht von Erythrodermien sprechen, denn das Krankheitsbild entspricht dem der Erythrodermie, und die wenigen Effloreszenzen der ursprünglichen Dermatose sind gewissermaßen als Residuen oder vielleicht auch als neue Herde aufzufassen, die zudem auch so spärlich sind, daß nur mehrfache Untersuchung sie ergibt. Andererseits sei gerade an dieser Stelle nochmals mit Nachdruck auf die Wichtigkeit der Unterscheidung generalisierter Dermatosen von den Erythrodermien hingewiesen. Im Interesse der Klarstellung des Wesens der Erythrodermien muß, wie auch schon eingangs gefordert, diese Trennung streng durchgeführt werden.

Die bei jeder Erythrodermie vorhandenen, zum Teil beträchtlichen Drüsenschwellungen legen immer wieder den Gedanken an eine Erkrankung des haematopoetischen Apparates nahe. Das Blutbild allein genügt nicht, um sie auszuschließen. Verläuft doch beispielsweise die Mehrzahl der malignen Granulome ohne oder mit nur unwesentlichen Veränderungen des Blutbildes. Leukämische, pseudoleukämische und tuberkulöse Erythrodermien lassen sich auch mit Anwendung des gesamten klinischen Rüstzeuges der modernen Medizin einschließlich Probeexzision, Tuberkulinprobe, Tierversuch u. s. f. oft nicht mit Sicherheit ausschließen. Man hat in jedem Falle sorgfältig danach zu fahnden.

Eigenartigerweise ist es bei den leukämischen Lymphadenosen fast ausschließlich die chronische lymphatische Leukämie,

in deren Gefolge Erythrodermien auftreten. Nur zwei Fälle myeloischer Erythrodermie fand Zurhelle in der Gesamtliteratur bis 1922 (Burchardt und Rodler-Zipkins). Rosenthal hat 24 Fälle von leukämischen Erythrodermien gesammelt die bis zu 6 Jahren Krankheitsdauer aufwiesen. Es handelte sich in allen Fällen um Erythrodermie bei chronischer lymphatischer Leukämie, die bis auf einen nicht mehr als einige 10000 Lymphocyten zeigten. Interessant ist diese Tatsache deshalb, weil im allgemeinen bei der chronischen lymphatischen Leukämie höhere Werte die Norm sind; selbst Zellzahlen über 100000 stellen keine Seltenheit dar. Auch in ihrem sonstigen klinischen Verhalten zeigt sie gewisse Anomalien. Es ist nun bemerkenswert, daß in der ganzen Literatur kein Fall aufgezeichnet ist, wo zu einer klinisch festgestellten lymphatischen Leukämie exfoliative Erythrodermie hinzutrat. Das könnte nach Rosenthal die Vermutung nahelegen, daß es sich bei der lymphatischen Leukämie um die sekundäre Erkrankung handelt. Zu einem endgültigen Ergebnis kommt er jedoch nicht.

Bei den pseudoleukämischen Erythrodermien kommt in erster Linie die Hodgkin'sche Erkrankung, die aleukämischen Lymphadenosen und die Agranulocythose in Frage. Hauterscheinungen werden bei Lymphogranulomatose sehr häufig beobachtet; nur in vereinzelten Fällen zeigen diese jedoch das Bild der universellen, exfoliativen Erythrodermie. Die Frage, ob es sich bei Erythrodermien im Gefolge der Lymphogranulomatose um spezifische oder unspezifische Hautveränderungen handelt, beantwortet Cole im letzteren Sinne. Er fand unter 33 sicheren und einem fraglichen Falle Hodgkin'scher Erkrankung 13 mal Läsionen der Hautdecke. Diese können sein:

1. eine echte Lymphogranulomatose der Haut mit entsprechendem histologischen Befund;
2. sekundäre Folgeerscheinungen der allgemeinen Infektion von unspezifischem Charakter;

ad 1) Nur vereinzelte Autoren, u. a. Kren, Grosz, Notthaft beobachteten wirkliche Lymphogranulomatose der Haut. Die in der Literatur häufig aufgegriffene Frage, ob die Mykosis fungoides als spezifische Veränderung im Sinne einer Lymphogranulomatose der Haut zu deuten ist, muß unbeantwortet bleiben.

ad 2) Zu dieser Gruppe unspezifischer Hautveränderungen zählt Cole neben Pruritus, Urtikaria und Pigmentationen die universelle Erythrodermie.

Im Gegensatz hierzu raten Mulzer und Keining, in der Beurteilung der Rolle der Erythrodermien bei leukämischen Prozessen Vorsicht walten zu lassen. Die Beobachtungen von Audry-Nanta, Peter u. a., die später eine allmähliche spezifische Infiltration der Haut sahen, legen auch ihnen, wenigstens in einigen Fällen, den Gedanken an eine spezifische Hautveränderung nahe. Speziell bei der Lymphogranulomatose jedoch ließen sich in allen ihren generalisierten Fällen keine spezifischen Veränderungen im Sinne von Bindegewebswucherung, Riesenzellen und reichlich Eosinophilen, wie sie Sternberg zur Diagnose der Hodgkin'schen Erkrankung fordert, beobachten. Deshalb kommt Mulzer mit Cole übereinstimmend zu dem Schlusse, die Erythrodermien bei Lymphogranulomatose als unspezifische Veränderungen anzusprechen. Ganz kurz sei mir hier die Skizzierung eines von Mulzer und Keining beobachteten Falles gestattet, der mit dem Leiden unserer letzten Patientin (Fall 3) weitgehende Übereinstimmung im klinischen Bilde zeigt. Es handelt sich um eine 49jährige Kranke mit einer universellen Erythrodermie, in deren Verlauf es erst zur Ausbildung des Krankheitsbildes der Lymphogranulomatose kommt. Die ganze Haut ist oedematös geschwollen, lebhaft diffus gerötet. Am ganzen Stamm und den Extremitäten findet sich starke, weißlich graue, kleinlamellöse, trockene Abschilferung und tiefe, sehr schmerzhafte Rhagadenbildung. Alle Körperregionen wiesen multiple Drüsenschwellungen auf. Starke Benommenheit, Oedeme und Harnverhaltung legen den Gedanken an eine Uraemie nahe. Urin: o. B. Die Haut wird blaß und kühl, Temperatursturz bis unter 35°; Exitus. — Vier Monate vor ihrem Tode, also zu einem Zeitpunkt, wo die Erythrodermie bereits generalisiert war, wurden bei genauer klinischer Untersuchung keine Drüsenschwellungen gefunden.

Sektionsbericht: Allgemeine Schwellung der Lymphdrüsen mit stellenweise sehr starker Bindegewebsentwicklung. Diagnose: Lymphogranulomatose. Übrigens ließ sich keine Tuberkulose nachweisen, was, hätte man die Gewißheit, daß die diesbezüglichen Untersuchungen eingehend genug waren, wieder einmal

gegen die Verwandtschaft der Lymphogranulomatose mit der Tuberkulose sprechen würde.

Auf die engen Beziehungen zwischen Haut und blutbildendem Apparat weist auch besonders Nicolau hin.

Häufig stellt sich eine Erythrodermie, die man absolut sicher als primäre diagnostiziert hatte, im weiteren Verlauf als Status praemycoticus der Mykosis fungoides heraus. Denkt man nur daran, so wird man, besonders in unklaren Fällen, oft schon frühzeitig auf praemykotische Erscheinungen und flache Infiltrate aufmerksam werden.

Auf die Schwierigkeiten der Diagnose primäre Erythrodermie und der Differentialdiagnose gegenüber den sekundären habe ich schon verschiedentlich hingewiesen. Nur dann darf eine primäre Erythrodermie diagnostiziert werden, wenn man alles andere, insbesondere leukämische und pseudoleukämische Erythrodermien ausgeschlossen hat. Anamnese und Krankheitsverlauf, wie er eingangs kurz geschildert wurde, vor allem Art und Grad der Nagelbeteiligungen sind wichtige Hinweise. Wiener faßt die Nagelstörungen, die oft die Erythrodermie lange überdauern, als Ausdruck einer zeitlich begrenzten Dysfunktion auf. Sie beginnen gewöhnlich mit einer deutlichen Querfurche im proximalen Nagelbezirk, der im weiteren Verlauf langsame Atrophie der distalen Nagelpartie folgt, die in schweren Fällen sogar bis zur völligen Destruktion der Nagelplatte führen kann.

Schließlich sind noch differentialdiagnostisch die durch Intoxikationen hervorgerufenen Erythrodermien abzugrenzen, die durchaus nicht immer akut, sondern auch subakut und chronisch verlaufen. Auslösende Medikamente sind in erster Linie Salvarsan und andere Arsenverbindungen, dann Wismut, Quecksilber, Jod, Chinin, Belladonna, Opium, Insulin, einige Barbitursäureverbindungen u. a. m.

Prognose.

Schon bei Besprechung der einzelnen Krankheitsbilder wurden verschiedentlich prognostische Hinweise gegeben. Besonders ungünstig ist das Auftreten interkurrenter Erkrankungen wie Furunkulose, Erysipel, Bronchopneumonie, da es sich gewöhnlich um kachektische Patienten handelt, die einem neuen

Infekt gegenüber keine Widerstandsreserven besitzen. Malcolm Morris weist auf das Vorhandensein von Albumen im Harn hin und spricht dann von besonderer Gefährdung. Gleichfalls verschlechtert Alkoholabusus die Prognose erheblich. Alles in allem betrachtet, scheinen die sekundären Erythrodermien eine noch mehr infauste Prognose abzugeben als die primären. Die Auswertung der Senkungsgeschwindigkeit der roten Blutkörperchen für Hautprozesse hat sehr vorsichtig zu erfolgen. Nach v. Berde läßt sich bei exfoliativen Erythrodermien die normale Senkungsgeschwindigkeit als Zeichen der Gutartigkeit, der verhältnismäßig geringen Allgemeinbeteiligung und der langsamen Progression werten.

Therapie.

Wenn Török in Mracek's Handbuch (1902) sagt: „In Bezug auf die Therapie der exfoliativen Erythrodermien haben wir wenig zu sagen. Unsere therapeutischen Maßnahmen scheinen auf den Verlauf und Ausgang derselben keinen oder nur einen sehr geringen Einfluß zu haben", so gilt diese traurige Wahrheit für den größten Teil der Fälle leider noch bis in die jüngste Zeit hinein. Patienten, die schon jahrelang in klinischer Behandlung sind und die sorgfältige und variable Medikation einer modernen Klinik erfahren, ich brauche nur an Fall 1. zu erinnern, zeigen trotz weitgehendster ärztlicher Bemühung keine oder nur unwesentliche Besserung und werden sie auch kaum eher zeigen können, bis man klar erkannt hat, wo die Wurzel des Übels anzupacken ist. Bis dahin muß man sich in den vielen Fällen ungeklärter Ätiologie mit einer symptomatischen Behandlung zufrieden geben, deren Richtlinien Walter G. Smith schon in den neunziger Jahren des vergangenen Jahrhunderts angab: „Erweichende Mittel und zwar besser ölige als wäßrige, verbunden mit milden Antisepticis und Adstringentien". Die Schwierigkeit der äußeren Behandlung liegt nach Bloch darin, daß die beträchtliche Epithelverdickung stärkerer Mittel bedarf, diese aber die Vasoplegie verschlimmern, sodaß man zu milden Mitteln greifen muß, obwohl der Erfolg nur ein geringerer ist. Welche Anstrengungen man gemacht hat, wie viele Wege eingeschlagen worden sind, sei es in Bezug auf lokale, allgemeine,

innerliche, symptomatische Behandlung, um der Erythrodermie Herr zu werden, mag eine kurze Übersicht zeigen. Baar sah Heilung in einem Falle durch tägliches Baden mit Kaliumpermanganatlösung, Radiumemanation und Einfetten mit Vaseline; O'Leary und Wile empfehlen Dauerbäder, Hermann bei postekzematöser Erythrodermie Eichenrindenbäder und Lotio-Zinci-Pinselungen. Pels heilte eine postpsoriatische Erythrodermie mit Autoserum. Ganz neue Wege schlug P. G. Unna ein, der von dem Standpunkt ausging, daß es in erster Linie die starke Gefäßlähmung sei, welche das Krankheitsbild hervorbringe. Auch bei den sekundären Erythrodermien sei es daher nicht erforderlich, die Erreger der hypothetischen Grundkrankheit zu bekämpfen, sondern in erster Linie die als Ausdruck einer Schädigung des autonomen Nervensystems vorhandenen Gefäßlähmungen zu beseitigen. Äußerlich benutzte er hierzu Suprareninsalben nur in den akutesten Stadien, später Schwefel- und Ichthyolsalben; innerlich bezeichnet er die chronische perorale (nicht intravenöse!) Suprarenindarreichung als das Mittel der Wahl.

Auf der Grundlage der Arbeiten Sambergers über das Oedem, die zum Schlusse führten, daß Adrenalin die Blutzirkulation in den Kapillaren beschleunigt, während Thyreoidin den Tonus der Hautkapillaren erhöht, baut Hübschmann auf und kombiniert die äußere Behandlung der exfoliativen Erythrodermien mit innerer Darreichung von Thyreoidin und Adrenalin. In zwei Fällen hatte er damit bei sonst unbeeinflußbaren Erythrodermien besten Erfolg. Tsukada hebt die ausgezeichnete Wirkung des Adrenalin bei einem Sympathikotoniker hervor. Über 5 Erythrodermien verschiedener Genese berichtet Unna jr., die er alle mit Adrenalin zur Heilung brachte.

Mook wandte als erster die von amerikanischen Autoren angeregte Chininmedikation in großen Dosen an und sah, wie Salomon, gute Erfolge. Vertreter der englischen Schule dagegen verabreichten Chinin in Verbindung mit Thyreoidextrakt, ohne Besserung zu beobachten.

Bei Hübschmann genügte in einem Falle, bei dem als bekannte Ätiologie eine Trichophytie vorlag, einzig die äußerliche Behandlung mit Teer, Polland hatte in einigen Fällen gar keinen

Erfolg. Erythrodermien auf dem Boden einer Lymphdrüsentuberkulose behandelt Sachs mit Tuberkulin und Heliotherapie, kombiniert mit Röntgenbestrahlung; solche auf leukämischer und pseudoleukämischer Basis mit Radiumemanation, Thorium X, Benzol. Zinsser wandte intradermale Aolaninjektionen an. Der veränderten Darmflora schreibt Deselaers eine bedeutsame Rolle zu. Er berichtet über 5 Fälle, die durch Umstellung des Darmes in Form einer 10—14 Tage lang konsequent durchgeführten Buttermilchdiät, die sie in solchen Mengen erhielten, als sie eben zu verdauen imstande waren, völlig ausheilten. Kalz empfiehlt Ekzemtherapie und Grenzstrahlen; Goley Eigenblut- und anschließend Milchinjektionen, Scherber Vleminxbäder und Thiosulfatinjektionen. Jamieson versuchte Antimon, das er als tart. stibiat. 3× tgl. 0,008 verschrieb. Äußerlich ordnete er Einreibungen mit gereinigtem Tran an. Schon nach wenigen Tagen zeigte sich deutliche Besserung, und nach einigen Wochen konnte der Patient entlassen werden. Die Wirkung des Antimons erklärt er wie die des Pilokarpins, nämlich stimulierend auf die Schweißdrüsen und die Hauternährung verbessernd. Nun nimmt Unna zwischen der Tätigkeit der Schweißdrüsen und der Ablagerung von subkutanem Fett eine Wechselwirkung an. Besteht diese Meinung zu Recht, so wäre es verständlich, daß die diaphoretischen Eigenschaften des Antimons eine Vermehrung des Fettgehaltes befördern könnten und so geeignet wären, die Biegsamkeit und den Fettgehalt des Integuments zu verbessern.

An großem Material hat Mackenzie mit ausgezeichnetem Erfolge eine Mischung von Bleiacetat mit Glycerin und Wasser als Ganzbad benutzt, das er bis zum Verschwinden der Rötung durchführte. Auch schnelles Nachlassen der Schuppenbildung war zu beobachten. Zur Vermeidung von Bronchitiden und Bronchopneumonien bei diesen so gewaltige Wärmeverluste erleidenden und deshalb dauernd frierenden Patienten legte er großen Wert auf fortgesetzte Warmhaltung. Von den übrigen Medikamenten sah er in einigen Fällen noch von Pilokarpin Erfolg. Sein Mitarbeiter Pringele schlägt Antipyrin in großen Dosen vor. Evens glaubt, eine in erster Linie das Nervensystem beruhigende Therapie dann anwenden zu müssen, wenn

verschiedene Körperabschnitte verschieden behandelt wurden; innerlich gibt er Salicyl und Eisen den Vorzug.

Stümpke wandte bei seinen Patienten Testogan, bei anderen Thyreoidin an und betrachtet die ausgezeichneten Erfolge als Bestätigung seiner Annahme einer Mitbeteiligung des endokrinen Systems. Kochsalzarme Diät, Propeptanbehandlung, Blaulicht, Olobintin, Calzium Sandoz, Bromostrontiuran, Proteïnkörper gehören zu seiner Behandlung.

Zur Therapie der in dieser Arbeit angeführten Fälle ist zu sagen, daß vor allem die Zuführung von Vitamin B_2 in Verbindung mit fettarmer und auch mit kochsalzarmer Diät sich zu bewähren scheint. Leider sind die bisherigen Erfahrungen zu gering, um Endgültiges aussagen zu können; dennoch ist an der Tatsache festzuhalten, daß die Patientin des ersten Falles, die sich lange Jahre jeder Therapie gegenüber refraktär erwies, 4 Wochen nach Aufnahme der neuen diätetischen Therapie, die darin bestand, daß man die Fettzufuhr auf ein Minimum einschränkte bei gleichzeitiger Zuführung von Vitamin B_2, einen weitaus gebesserten Zustand darbot. Auch der akute, zu ernsten Besorgnissen Anlaß gebende Krankheitsverlauf der zweiten Patientin (Fall 2) besserte sich nach Aufnahme der Vitamin B_2-Injektionen bei schon vorher durchgeführter NaCl-armer Diät in kürzester Zeit weitgehend.

Zur Frage der Stoffwechselpathologie bei exfoliativen Erythrodermien ist auf die Beobachtung von Scholtz hinzuweisen, der außer einer geringen N-Retention keine prägnanten Stoffwechselstörungen nachweisen konnte. Auch Tidy prüfte den Stoffwechsel bei exfoliativer Erythrodermie und fand neben einer Verminderung des Harnstickstoffs (erklärlich durch die reichliche Abgabe von N mit den Schuppen) und einer Vermehrung der Harnsäure (gesteigerter Zerfall der Hautzellen) keine wesentlichen Veränderungen. Bruusgard stellte in einem Falle einer Erythrodermia tuberculosa beträchtliche Harnstoffverminderung fest, die bisweilen auf eine tägliche Ausscheidung von 1—2 gr herunterging.

Wenn ich im folgenden etwas ausführlicher auf die verschiedenen ätiologischen Momente eingehe, so gibt mir die Tatsache Berechtigung dazu, daß die Ermittlung und richtige Deutung des Wesens der Erythrodermien einzig auf ätiologischer Basis möglich ist. Es ist leicht verständlich, daß sich bei der Unkenntnis des eigentlichen Wesens der Erythrodermien viele verschiedene Anschauungen gebildet haben müssen. Gewiß kennen wir Ursachen; schon verschiedentlich wies ich auf scharfe Medikation als auslösenden Faktor hin; sie machen jedoch nur einen Bruchteil der Fälle aus und beantworten auch nicht die Frage, warum es in einem Falle zur Ausbildung des bedrohlichen Krankheitsbildes kommt, im anderen dagegen noch stärkere Reize heilend wirken.

Brocq führt zwei Anschauungen an:

1. Primäre und sekundäre Erythrodermien sind grundsätzlich gleich. Bei beiden liegt eine gewisse Disposition der betroffenen Patienten vor, auslösend sind äußere (vorwiegend bei den sekundären) oder innere Reize. Die primären Erythrodermien glaubt Brocq als Autoxikationen ansprechen zu dürfen, hervorgerufen durch unvollkommene Ausscheidung von Schlacken und Bildung pathologischer Stoffwechselendprodukte. Grundlegend ist die Disposition und hinzu kommt, vielleicht den Charakter teilweise mitbestimmend, ein — wahrscheinlich jeweilig verschieden gearteter — Reiz.

2. Die sekundären Erythrodermien sind nicht nur grundverschieden von den primären, sondern sie gehören auch untereinander streng abgegrenzt, d.h. eine Erythrodermie im Gefolge eines Ekzems hat nichts mit einer Erythrodermie im Gefolge einer Psoriasis, eines Lichen ruber zu tun. Es handelt sich dabei nur um eine Ausartung, eine Verschlimmerung der jeweiligen Dermatose, die deshalb ihre Bezeichnung behalten muß.

Unternehmen wir einen kurzen Streifzug durch die hierüber bestehende Literatur, so finden sich diese Anschauungen bzw. besonders heftig verfochtene Auffassungen über den Einfluß bestimmter Einzelfaktoren häufig wieder. Die meisten Autoren nehmen noch an, daß sich hinter der Erythrodermie eine Toxi-

kämie verbirgt, die vor allem am Vasomotorenzentrum angreift. Besonders häufig taucht der Gedanke auf, Staphylo- und Streptococceninfektionen der Entstehung der Erythrodermien zu beschuldigen. Noch weitergehende Autoren fahnden nach einem spezifischen Erreger. Bruusgard beschreibt einen Fall einer akuten Dermatitis exfoliativa Wilson-Brocq, bei der er in der Subkutis reichlich grampositive Diplococcen, Streptococcen und andere Coccen bei gleichzeitigem Vorhandensein von Haemorrhagien feststellte. Er führt auch Fälle von Haushalter (Nancy) und Oro Mario an, bei denen bakteriologische Untersuchungen gleichfalls positiv ausfielen. Jedoch müssen wir diese Fälle, soweit es sich um einen spezifischen Erreger handelt, wie auch die von Savill 1891, 92 und 93 beschriebene bemerkenswerte Epidemie einer ansteckenden Dermatitis, bei der er nähere Beziehungen zur Pityriasis rubra annahm, kritisch betrachten. Wenn es auch Russel, unabhängig von Savill, angeblich gelang, in einigen der Fälle einen spezifischen Diplococcus in Serum, Blut und Haut zu finden, so verliert diese Tatsache jedoch den gänzlich negativen Befunden von Knox, Petrini und Clark gegenüber erheblich an Bedeutung. Wenn auch die Suche nach einem spezifischen Erreger bislang vergeblich verlief und wohl auch weiterhin vergeblich verlaufen wird, so stehen dem doch Fälle gegenüber, die einwandfrei auf bakteriotoxischer Grundlage entstanden sind. Milian führt zwei Fälle streptogenen Ursprungs an, von denen einer aus einer Intertrigo hervorging. Das klinische Bild glich auffallend der vesikulo-oedematösen Erythrodermie nach Arsenintoxikation. In einem weiteren Falle ließen wiederholte Erysipele und mit impetiginösen Krusten bedeckte Fissuren am Anus und an den Labien an Streptococcenätiologie denken. Gleichfalls sahen Sezary und Horowitz eine seit vier Jahren bestehende, zuletzt 14tägig rezidivierende Erythrodermie, bei der sie in kleinen, frisch aufschießenden Pustelchen regelmäßig Streptococcen fanden und die auf gelbe Praecipitatsalbe gut ansprach. Schließlich sei noch des Falles von Trzcinsky gedacht, der bei unbekannter Aetiologie mit Streptococcenvaccine geheilt wurde (vielleicht durch die bloße parenterale Eiweißzufuhr).

Degos versuchte eine Klassifizierung der zuerst von Gougerot (1917) beschriebenen Streptococcen-Erythrodermien in

eine 1. trockene, erythemato-squamöse Form; 2. ödematöse Form. Letztere bietet das Bild der ja gerade in den letzten Jahren sehr häufig gewordenen Salvarsanerythrodermien. Bei beiden Formen besteht ein primärer Infekt in Gestalt einer Impetigo, Erosion, Ulceration. Temperatur ist unregelmäßig, das weiße Blutbild weist polynukleäre Leukocythose auf.

Ausgehend von der weitgehenden Übereinstimmung zwischen Arsen- und Quecksilber-Erythrodermien einerseits und anderen Erythrodermieformen versucht Granston Low, die exfoliativen Erythrodermien als Sensibilisierungsphänomen gegenüber gewissen Substanzen zu deuten. Die sekundären Fällen der seborrhoischen und psoriatischen Erythrodermien sollen dem Autor zufolge auf einer Sensibilisierung gewissen Substanzen oder Organismen gegenüber beruhen, die diese primäre Erkrankung hervorrufen, während das Antigen bei den primären Erythrodermien etwa von einer Darminfektion entstehen könnte. Der Entstehungsmodus der Erythrodermien spricht in vielem für eine derartige Sensibilisierungstheorie. Wo das Antigen herstammt, ist leider meist zweifelhaft.

Bruhns glaubt die sekundären Erythrodermien so entstanden, daß die akute Dermatose bei schon vorhandener Disposition zu der chronischen Hauterkrankung die letztere auslöst, nicht aber das eigentliche ätiologische Moment darstellt. Wechselmann spricht die Hautreizungen als Gelegenheitsursachen zur Entstehung des definitiven chronischen Zustandes an.

Einen in ätiologischer Hinsicht äußerst interessanten Fall führt Jörgen Schaumann an. Bei seinem 64jährigen Patienten bestand seit dem ersten Lebensjahre ein Lupus vulgaris des rechten Armes, der sich nach der Erstimpfung entwickelt hatte, und jeder Behandlung trotzte. Auf Röntgenbestrahlung zeigte sich eine vorübergehende Besserung, aber zugleich entwickelten sich auf den benachbarten Partien des Rumpfes tumorartige Gebilde, die große Neigung zu Exulzerationen zeigten. Es folgte die Ausbildung einer exfoliativen Erythrodermie, in deren Verlauf der Patient ad exitum kam. Die Autopsie ergab, daß von dem ursprünglichen Lupus nichts mehr vorhanden war, dagegen fand sich neben der Erythrodermie eine ausgeprägte Lymphogranulomatose. Schaumann nimmt an, daß vom primären Lu-

pusherd aus die regionären Achseldrüsen infiziert wurden, die nach dem histologischen Befund als älteste Manifestation der Lymphogranulomatose aufzufassen sind, und führt ihn als weiteren Beweis für die Zusammengehörigkeit der Tuberkulose und der Lymphogranulomatose an. Die Spontanheilung der lupösen Erscheinungen spricht nach ihm dafür, daß es sich bei der Erythrodermie um ein Toxituberkulid handelt. Er stellt sich den Vorgang so vor, daß die rasche Entwicklung des lymphogranulomatösen Prozesses eine derartige Ausschüttung von Antikörpern hervorruft, daß die in dem Lupusherde eingeschlossenen Tuberkelbazillen eine Lysis erleiden, die die Ausheilung des Lupus im Gefolge hat. Andererseits kommt es zum Freiwerden der eingeschlossenen Toxine, und diese, in die freie Blutbahn gelangt, führen zu einer erythrodermischen Reaktion. — Wenn diese Meinung ja auch etwas Bestechendes an sich hat, so scheint es dennoch fraglich, ob ein durch den chronischen Prozeß so geschwächter Organismus noch derartige Abwehrkräfte zu mobilisieren vermag. Immerhin ist die Ansicht, die lokale Reaktion den Bazillen und die allgemeine den Toxinen zuzuschreiben, nicht von der Hand zu weisen. In Hinsicht auf den eigenartigen Entstehungsmodus seiner Erythrodermie spricht Schaumann sie mit vollem Recht als sekundäre an und rechnet sie zu den exfoliativen Herpetiden Bazin's. Die Entwicklung in seinem Fall würde dafür sprechen, daß es sich um eine Umwandlung der ursprünglichen Hautaffektion und nicht die Ausbildung einer neuen handeln würde.

Gerade bei den sekundären Erythrodermien wäre es von größter Wichtigkeit zu wissen, ob eine neue Affektion oder lediglich eine Umwandlung der ursprünglichen vorliegt. Wie auch in dem Schaumann'schen Falle ist ja die Annahme einer Mikroben-Ätiologie sehr verführerisch. Man würde die Erythrodermien den Toxinen, die irgendwo mobilisiert wurden, zuschreiben. Es scheint zwar gewagt, bei der ungeklärten Entstehungsweise der primären Dermatosen wie Lichen, Psoriasis u. a. so weitgehende Schlußfolgerungen zu ziehen. Andererseits aber sprechen z. B. die bei der einfachen Psoriasis wie auch bei der postpsoriatischen Erythrodermie vorkommenden Gelenkbeteiligungen dafür, daß es sich zumindesten hier um eine bloße Um-

wandlung der ursprünglichen Hautaffektion handelt, und diese ließe sich mit der Toxintheorie gut vereinbaren. Die von Rasch angenommene Provokation durch den Gebrauch von Medikamenten — es handelt sich in erster Linie um Arsen, Chrysarobin, Cignolin, Pyrogallus wie auch Paillet und Bowen beobachteten, die Wartemann unter 41 Fällen bei 20 Patienten nachweisen konnte — würde nicht gegen obige Annahme sprechen, denn die scharfe Medikation könnte ja gerade die Ausschwemmung der Toxine veranlassen.

Walter G. Smith kommt dazu, die Erythrodermien bei Abwesenheit irgend eines einheitlichen Momentes als „accidental phenomen", als Entwicklung der einen oder anderen Affektion anzusehen.

Radcliffe Crocker, der Erythrodermien nach Psoriasis, Ekzem und seborrhoischem Ekzem, provoziert insbesondere durch Quecksilber, Chrysarobin und Arnica feststellte, berichtet über eine eigene Beobachtung einer Manieentwicklung im Verlaufe einer Erythrodermie, die mit deren Ausheilung nach einigen Monaten verschwand.

Der englische Dermatologe Mackenzie nimmt für die sekundären Fälle, bei denen primäre Dermatosen vorhanden waren, ein „tertium quid" an, das die Generalisation hervorruft und ist dabei nicht abgeneigt, dieses als bakterielles Agens anzusprechen. An dieser Stelle sei auch seines erstbeschriebenen, interessanten Falles gedacht, der die damalige Kenntnis über die selbständige Natur der Erythrodermien erweiterte. Es handelte sich um eine primäre Psoriasis, der eine generalisierte Erythrodermie mit Verschwinden der psoriatischen Effloreszenzen folgte. Nach Abheilung der Erythrodermie bot sich wieder die gewöhnliche Psoriasis dar.

Man hat, besonders in den ersten Jahren, auch die Syphilis beschuldigt, aber die Vervollkommnung der diagnostischen Hilfsmittel erlaubte in dieser Hinsicht einwandfreie Klarstellung. Einen interessanten Beitrag möchte ich der Vollständigkeit halber hier nicht übergehen; es handelt sich um eine im Verlauf einer akuten Tabes aufgetretene Erythrodermie, auf die Wolters deshalb besonders hinweist, weil es die einzig beschriebene syphilitischer Genese ist.

Calcott Fox nimmt an, daß bei dem Grundleiden: Psoriasis, Ekzem, Lichen ruber usw. eine generelle Toxikämie verhältnismäßig gutartigen Charakters vorhanden ist. Bei disponierten Personen soll diese nun die Kontrolle der vasomotorischen Zentren überwältigen und so zum Bilde der exfoliativen Erythrodermie führen. Mit dieser Ansicht — eine entsprechende stellt die Sensibilisierungstheorie Golay's dar — wenden wir den Blick auf die Autorengruppe, die die Erythrodermien in engen Zusammenhang mit dem nervösen System zu bringen versuchen. Hutchinson führt als Bekräftigung verschiedentlich beobachtetes heftiges Jucken in der Mitte des Rückens als Vorboten der Erythrodermie an. Auch Pringle betrachtet in Übereinstimmung mit anderen Vertretern der englischen Schule die Erythrodermie als neuroektodermalen Prozeß, wobei er jedoch offenläßt, ob es sich um eine direkte Beeinflussung oder um eine sekundäre über toxische, im Blutstrom kreisende Körper handelt. Hebra nimmt vasomotorische Störungen an, und Jamieson und de Amicis glauben, daß einige von ihnen beobachtete klinische Tatsachen Hebra's und Hutchinson's Annahme erhärten. Gleichfalls stellten Unna und Tsukada bei ihren Patienten vom Normalen abweichendes Verhalten des vegetativen Nervensystems fest, während Stephan Mackenzie von 21 beobachteten Erythrodermien nur zwei die Annahme einer Mitwirkung des Nervensystems zu rechtfertigen schienen.

Folgende Gesichtspunkte führen die Vertreter der nervösen Theorie als beweisend an:

1. der häufig neurotische Charakter der befallenen Patienten (Vagotoniker, Sympatikotoniker),
2. die Schnelligkeit der Entwicklung und Generalisation,
3. der extrem starke Juckreiz, die Schlaflosigkeit und die geistige Desorientiertheit bei den führenden Symptomen,
4. die bemerkenswerte Empfänglichkeit Temperaturveränderungen gegenüber und die Verschiedenheit der peripheren Zirkulation,
5. die bedeutsamen Veränderungen in den Hautanhangsgebilden: Haare und Nägel.

Crocker spricht sich für Zusammenhang mit Rheumatismus, Jadassohn mit Tuberkulose aus. Unter 18 Patienten konnte er achtmal mit Sicherheit und zweimal mit großer Wahrscheinlichkeit das Vorhandensein einer Tuberkulose feststellen. Von weiteren 8 später publizierten Fällen ergab die Sektion in 7 (!) Fällen Tbc. Auch in der weiteren Literatur findet sich mehrfach Erythrodermie mit Tuberkulose vergesellschaftet. Jadassohn selbst betrachtet das gleichzeitige Vorkommen der exfoliativen Erythrodermie und Tuberkulose sehr vorsichtig und erklärt, daß das gemeinsame Vorkommen beider Prozesse noch keine Schlüsse über die ätiologische Natur zu ziehen erlaubt. Später glaubte er jedoch, an größerem Material sich zum mindesten in einem Teil der Fälle für engsten Konnex mit Tuberkulose, insbesondere Lymphdrüsentuberkulose, aussprechen zu können. Auch Kanitz will in dem häufigen Zusammentreffen mit Tuberkulose mehr als einen bloßen Zufall erblicken. Polland weist wie Jadassohn besonders für die Pityriasis rubra Hebrae die Möglichkeit eines Zusammenhanges nicht von der Hand, wagt es aber nicht, sie etwa als Toxituberkulid zu bezeichnen. Noch weniger versteht er sich zu der Behauptung, daß die meisten oder gar alle exfoliativen Erythrodermien tuberkulösen Ursprungs seien.

In diesem Zusammenhange sind die Untersuchungen Zielers bedeutsam, der die Lehre von den „toxischen" Tuberkulosen dadurch gestützt glaubt, daß er nach der Injektion von Alttuberkulin, das absolut frei von Bazillen und Bazillentrümmern war, in zahlreichen Fällen echte tuberkulöse Hautveränderungen beobachten konnte. Wenn andere Autoren (Fiocco, Birch-Hirschfeld, Fox) die Tuberkulosen als sekundär den oft kachektischen Patienten aufgepfropft ansprechen, so ist das, wie Fox betont, als Ausdruck einer Lähmung der Widerstandskraft gegen Infektion, wie wir sie auch bei Lepra und chronischem Alkoholismus beobachten können, durchaus verständlich. Immerhin läßt die Tatsache, daß es sich vorwiegend um Lymphdrüsentuberkulose handelt, doch tiefere Zusammenhänge vermuten. Viele klinische Untersuchungen sind angestellt worden, die eine Abhängigkeit der Haut von tuberkulös erkrankten Organen zu beweisen versuchen. Wenn Jadassohn vor allem die Pityriasis

rubra Hebrae in genetischen Zusammenhang mit Tuberkulose zu bringen versucht, so geht Nicolau noch weiter und scheidet 3 Formen dieser Hebra'schen Erkrankung:

1. die mit Tuberkulose in Zusammenhang stehen und als tuberkulöses Exanthem angesprochen werden können,
2. die mit Pseudoleukämie in Zusammenhang stehen und als pseudoleukämisches Exanthem aufgefaßt werden dürfen,
3. die nicht in eine dieser Gruppen passen.

Die im Verlaufe von Erythrodermien häufig zu beobachtenden Pigmentierungen und Pigmentverschiebungen lassen an eine endokrine Mitbeteiligung denken. So nimmt Bonaduco an, daß die Erythrodermie an eine Dermolabilität oder an Veränderungen der Ausscheidungsorgane gebunden ist, und daß diese Praedisposition der Haut von einer endokrinen Dysfunktion abhängen könnte. Einen weiteren wertvollen Beitrag liefert Leigheb, der auf die Erythrodermie als Ausdruck einer pluriglandulären Dysfunktion hinweist. Es handelt sich um eine 20jähr. Virgo, die ausgesprochen hypophysäre Hypofunktion aufweist. Dazu besteht Hypothermie, Hypothyreoidismus und eine sichere Hypofunktion der Ovarien. Die Menstruation sistierte und im Anschluß daran entwickelte sich eine exfoliative Erythrodermie, die sich zunächst jeder äußeren Behandlung refraktär erwies. Die daraufhin unternommene Zuführung von Eierstock- und Hypophysenvorderlappenpräparaten bewirkten in Kürze völliges und endgültiges Verschwinden der Erythrodermie.

Auf interessante Zusammenhänge weist neuerdings Stümpke hin. Er betont, daß auch Schilddrüsenstörungen als ursächlicher Faktor für Erythrodermien vermutet werden könnten und weist auf diesbezügliche Beobachtungen in der Literatur hin. Seine eigenen Erfahrungen bestätigen diese und gehen noch darüber hinaus, indem in einigen Fällen von Erythrodermie nicht nur die Thyreoidea allein, sondern das gesamte endokrine System bzw. einige bevorzugte Abschnitte befallen waren. Bei 3 Patienten führte er die Bestimmung des Grundumsatzes und der spezifisch dynamischen Wirkung durch. Das Ergebnis war:

1. Grundumsatz: 6,5 %; spez. dyn. Wirkung: 33,3 %;
2. „ 12,9 %; „ „ „ 24,9 %;
3. „ 32,8 %; „ „ „ 20,7 %.

Es ist bemerkenswert, daß auch in den beiden ersten von mir angeführten Fällen Störungen der inneren Sekretion in Gestalt von zeitweiligen Dys- und Amenorrhoen vorlagen. Die dritte Patientin befand sich zur Zeit des Auftretens der Erythrodermie im Klimakterium, einer für den innersekretorischen Apparat also höchst bedeutsamen Phase.

Zum Abschluß noch ein kurzer Hinweis, daß auch gelegentlich Bestrahlungen die Auslösung einer Erythrodermie hervorzurufen vermögen. So beobachtete Röderer eine schwere Erythrodermie mit Fieber und Nierenschädigung nach Röntgenbestrahlung, gleichfalls Schönstein, der in einem weiteren Fall eine sekundäre Erythrodermie nach einer einmaligen Quarzlichtbestrahlung (1 min. 40 cm Abstand) auftreten sah. Nach seiner Meinung handelt es sich um einen proteolytischen Prozeß, wobei der Organismus mit anaphylaxieartiger Überempfindlichkeit auf die Zerfallsprodukte reagiert. Auch Sonnenlicht kann auslösend wirken, wie die Beobachtung von Milian bei einem länger in der Sonne tätigen Arbeiter zeigt. Entsprechend beobachtete Vollmer bei einem Psoriatiker eine Erythrodermie nach intensiver Selbstbehandlung mit Höhensonne.

Wenn man nun bei der Unmöglichkeit einer präzisen klinischen Klassifizierung versucht, eine wissenschaftlich und logisch befriedigende ätiologische zu geben, so begegnet man hier den gleichen Schwierigkeiten. Es sind, wie aus der Übersicht hervorgeht, die größten Anstrengungen gemacht worden, das ätiologische Problem zu lösen. Keine der angeführten Theorien kann uns jedoch eine in jeder Hinsicht befriedigende Erklärung der verschiedenen Erythrodermieformen geben. Das bloße Eindringen in die mutmaßlichen ätiologischen Momente erlaubt nach Juliusberg keine Aufteilung der Brocq'schen Gruppen. Demgegenüber steht die Meinung von Kanitz, der zu dem Schluß kommt, daß die Erythrodermien als Hautreaktionen verschiedenster, auf dem Wege des Blutkreislaufes wirksamer medikamentöser, sero-, auto-, bakteriotoxischer, seltener äußerer unmittelbar einwirkender Reize zu deuten sind. Von dieser Voraussetzung ausgehend, hält er es für richtig, nur die idiopathischen Fälle als Pityriasis rubra anzusprechen, die anderen aber je nach der wahrscheinlichen Ursache als Dermatitis exfoliativa tuberculosa, leukämica, pseudoleukämiea zu bezeichnen.

Fassen wir die bisherigen Beobachtungen zusammen und wägen sie kritisch gegeneinander ab, so kommen wir zu folgendem Ergebnis: Zur Erythrodermie gehört eine bestimmte Disposition, die mit dem endokrinen System in engem Zusammenhang zu stehen scheint. Zu dieser Disposition muß das auslösende Agens hinzutreten, das in vielen Fällen ein bakteriotoxisches ist. Die primären „idiopathischen" Erythrodermien sind sehr vorsichtig zu betrachten. Mit dem Ausbau der klinischen Untersuchungsmethoden werden sie immer seltener; ihnen jedoch heute schon die Daseinsberechtigung abzusprechen, geht zu weit.

Manche wertvollen Erkenntnisse über das Wesen der exfoliativen Erythrodermien konnten bereits gewonnen werden. Sie reichen jedoch noch nicht dazu aus, eine Aufteilung der Brocq'schen Gruppen zu rechtfertigen.

Engste Zusammenarbeit der einzelnen Disziplinen, gründliche Zergliederung aller Fälle mit besonderer Berücksichtigung innerer Erkrankungen, sorgfältige und genaue Anamnese sind die notwendige Voraussetzung zur endgültigen Klarstellung dieses schweren Krankheitsbildes.

Meinem verehrten Lehrer, Herrn Professor Dr. O. Grütz; spreche ich für die freundliche Überlassung der Arbeit sowie für die liebenswürdige Unterstützung meinen verbindlichsten Dank aus.

Literatur.

Arzt: Universelle Erythrodermie; Z. f. H. u. G. **31**, Seite 291.
— u. Fuhs: Hauterkrankungen bei Leukosen und Leukoblastomen. Handbuch VII/1.
Berde, Karoly: Die Senkungsgeschwindigkeit der roten Blutkörperchen bei Haut- und bei venerischen Krankheiten; Orvosi Hetilap **67**, 51.
Bezecny: Exf. Erythrodermie nach Ekzem; Z. f. H. u. G. **33**, 23.
Besnier: Erythrodermies; Traduktion T. 1, p. 617 ff.
Blaschko: Dermatologische Zeitschrift 1900.
Bloch: Die Praxis der Hautkrankheiten (1908).
Borst: Die Lehre von den Geschwülsten.
Bonaduco: Derm. Zeitschrift **59**, S. 351.
Bosnjakovic: Referiert i. Z. f. H. u. G. **49**, S. 407.
Brocq: Etude crit. et. clin. sur la Pityr. rubra; Arch. gén. de Méd., Tome I, pag. 550.
— Etude crit. et clin. sur la dermatite exfol. gén. etc. Paris 1882.
— Pityriasis rubra; Traitement des mal. et de l. peau.
— Traité élémentaire de Dermatologique prat. T. II.
Bruusgard: Beitrag zu den tuberkulösen Hauteruptionen. Archiv für Derm. u. Syph. **76**.
— Dermat. Zeitschrift 1901, S. 571.
Chargin: Dermatitis exf. Arch. of Derm. and Syph. Vol. **18.**
Cole: Die Hauterscheinungen der Hodgkin'schen Erkrankung; Ref. in der Derm. Wochenschrift **71**, S. 934.
Darier: Grundriß der Dermatologie 1913.
Danilewskaja-Rostow: a. D.: Zur Frage der Erythrodermien; Derm. Woch. **94**, S. 325.
Desaure et Boutelier: Manuel pratique de dermatologie.
Eschevaria Ledesma: Erythrodermie exfolians nach seb. Ekzem im Verlauf einer Grippe. Ref. im Z. f. H. u. G. **29**, S. 158.
Ehrmann: Arch. für Derm. und Syph. 1930, S. 257.
— Diagnostischer Atlas.
Gans: Histologie der Hautkrankheiten.
Golay: Arch. of Derm. and Syphilis. Vol. **10**, S. 215.
Gruetz: Exf. Erythr. bei den seborrh. Ekzem. Z. f. H. u. G. **20**, 414.
Herrmann: Ekzem und sek. Erythrodermie. Z. f. H. u. G. **28**, S. 515.
Herxheimer: Erythrodermien; Handbuch VIII/1.
— u. Hoffmann: Hautkrankheiten.
Hopkins: Generalized Erythrodermie. Ref. im Z. f. H. u. G. **36.**

Huebschmann: Zentralblatt f. H. u. G. **4,** S. 19 ff.
Jadassohn: Über die Pityriasis rubra (Hebrae) und ihre Beziehungen zur Tuberkulose; Archiv **23,** 941, **24,** 85, 274, 463.
Jamieson: Dermatitis exf. Arch. of Derm. and Syph. Vol. 10.
— Über den Wert des Antimons bei verschiedenen entzündl. Hautaffektionen; Monatshefte f. D. u. S. **13.**
Jansen: De gegeneraliseerde, exfoliatieve Erythrodermieen.
Jarisch: Die Hautkrankheiten.
Kalz: Z. f. H. u. G. **47,** S. 114.
Kanitz: Beiträge zur Klinik, Histologie und Pathologie der Pityr. rub. Hebrae. Archiv **81,** S. 259.
Kogow: Z. f. H. u. G. **35,** S. 611.
Lancashire: The British journal of D. and Syp. Vol. **39.**
Leigheb: Osservazione sopra un caso di eritrodermia esfogliativa primitiva da disfunzione pluriglan.
Leloir: Recherches cliniques et anatomo-pathologiques sur les affections cutanées d'origine nerveuse.
Mayr: Die Erscheinungen an der Haut bei inneren Krankheiten.
Memmesheimer: Erythrodermien; Arzt-Zieler, Lehrbuch der Haut- u. Geschl. **3,** S. 1049 ff.
Milian u. Massot: Erythrodermie vésiculo-oedematoese streptococcique; Revue francaise de Derm. et de Vénér. 1932, S. 211.
— u. Perin: Erythrodermie streptococcique. s. o.
Mook: Archiv **68,** S. 239.
Mrazek-Jesionek: Hautkrankheiten.
Mulzer u. Keining: Über die bei der Sternberg-Paltauf'schen Krankheit vorkommenden spez. und bes. unspez. Hautprozesse. D. Z. **53.**
Naegeli: Blutkrankheiten und Blutdiagnostik.
Nicolau: Contribution à l'étude clinique et histologique des manifestations cutanées de la leucémie et de la pseudoleucémie. Annales de Derm. et Syph.
Notthaft: Ein Fall von Pseudoleukämie; Beitrag zur path. Anatomie u. allg. Pathologie. Band **25.**
Peter: Pityriasis rubra und ihre Beziehung zu Hautkrankheiten und Pseudoleukämie; D. Z. 1894.
Polland: Beitrag zur Klinik und Pathogenese der exfoliativen Erythrodermien; Archiv **101.** S. 321.
Riecke: Lehrbuch der Haut- und Geschlechtskrankheiten.
Ritter: Z. f. H u. G. **16,** S. 16.
Roederer: Bull. de la soc. de derm. et de syph. 1923, Nr. 4.
Rosenthal: Archiv **154,** S. 1.
— Erythrodermie nach Mykosis fung. Archiv **164.**
Sachs: Zur Pathologie der generalisierten Erythrodermien Archiv **118,** S. 209.
Savill: Beitrag über eine epidemische Hauterkrankung. M. f. D. u. S. **XIX.**
Schaumann: Contribution à l'étude des erythrodermies exfoliantes au point de vue étiologique; Acta dermato-ven. Bd. I H. 3—4.

Scherber: D. Wo. **93**, Nr. 43.
Scholtz: Diagnose, Differentialdiagnose und Therapie der Haut- u. Geschlechtskrankheiten.
Schoenstein: Z. f. H. u. G. **19**, S. 609.
Schubert: Exf. Erythr. nach Ekzem. Z. f. H. u. G. **11**, S. 12.
Sezary u. Horowitz: Erythrodermie chronique streptococcique. Bullet. Soc. franç. dermat.
Smith, Walther G: General exfoliative Dermatitis. The British journal of Derm. and Syph. 1898.
Sternberg: Abhandlung über Lymphogranulomatose in Ziegler's Beiträgen zur path. Anatomie. **87**, S. 257.
Stümpke: Hautkrankheiten und endokrines System.
Török: Erythr. in Mracecks Handbuch der Hautkr. **I**, 765 ff.
Trzcinski: Erythrodermie unbek. Herkunft; Z. f. H. u G. **13**, 244.
Tsukada: A case of dermatitis exfoliativa. Japanese journal of Dermatology and Urology, 1926.
Unna, jr.: Dermatol. Wochenschrift **87**, S. 1263 u. 1317.
— P. G: Suprarenin in der Dermat. D. W. 1926, S. 478.
— P. G.: Histopathologie der Hautkrankheiten.
Vidal et Leloir: Maladies de la peau.
Vollmer: Dermatitis exfoliativa. Z. f. H. u. G. **21**, S. 47.
Walzer: Archiv of Derm. and Syphilis. Vol. **10**, S. 100.
Wartemann: Universelle Erythr. nach Psoriasis. Inaug.-Dissert. Bonn 1931.
Wechselmann: Über Erythr. exf. pseudoleukäm. Archiv **87**.
Wiener: Über Nagelerkrankungen im Verlaufe der Erythr.
Wolters: Beitrag zur Klinik exf. Erythrodermien. Arch. 1913.
Zieler: Experimentelle und klin. Diagnosen zur Frage der toxischen Tuberkulosen der Haut. Archiv 102.
Zinsser. Universelle Erythr. aus chron. Ekzem. Z. f. H. und G. **16**, S. 376.

Abkürzungen:

Archiv = Archiv für Dermatologie und Syphilis.
Z. f. H. u. G. = Zentralblatt für Haut und Geschlechtskrankheiten.
M. f. D. u. S. = Monatshefte für Dermatologie und Syphilis.
D. Wo. = Dermatologische Wochenschrift.
D. Z. = Dermatologische Zeitschrift.

Lebenslauf.

Am 20. März 1913 wurde ich als Sohn des Kaufmanns Peter Rauen und seiner Ehefrau Martha, geb. Viemann, zu Hilden (Rhein) geboren. Nach dreijährigem Besuch einer Vorschule war ich von 1922 bis 1931 Schüler der Helmholtz-Oberrealschule zu Hilden, an der ich Ostern 1931 die Reifeprüfung ablegte. Dann bezog ich die Universität zu Bonn, um mich dem Studium der Medizin zu widmen. In Bonn bestand ich im August 1933 das ärztliche Vorexamen und besuchte anschließend die Universitäten München und Freiburg und die Medizinische Akademie in Düsseldorf. Seit Ostern 1935 studierte ich wieder an der Universität zu Bonn und legte hier am 20. Nov. 1936 das medizinische Staatsexamen ab.